

Organizado por:



Universidad Austral de Chile  
Facultad de Medicina

# Nefrología Pediátrica en el Sur de Chile 2019

IPNA Teaching Course | Valdivia Chile

**26 y 27** de septiembre

## Caso Clínico

Dra. Ana María Cedeño Araque

Nefrólogo Infantil

Hospital de Puerto Montt

- **PACIENTE: AAMA. 6 Años mas 8 Meses. Femenino.**
- 

- **ANTECEDENTES PERSONALES**

- RN a termino adecuado para edad gestacional.
- Síndrome de Arnold Chiari tipo II diagnosticado al nacimiento.
- MMC lumbosacro roto, ventriculomegalia, hidrocefalia normotensiva.
- Neuroquirúrgico: Cierre de MMC al 1er. Dia de vida.
- Colocación de VDVP a los 10 días de vida.
- Ecosonograma renal y vesical normal.

### Año 2013

- Ecografía Renal y vesical normal.
- Sin profilaxis antibiótica.
- No estreñimiento.
- Se solicita Urodinamia.

### Año 2014

- Ecografía Renal y Vesical Normal.
- 2 episodios de ITU.
- Se indica ATB profiláctico.

### URODINAMIA

- Capacidad máxima aumentada.
- Residuo postmiccional aumentado.
- LPP 28 cms.
- Presión detrusor < 40 cms H20.



### Neuroquirúrgico

- RMN no muestra hidrocefalia.
- Sin cambios en tamaño ventricular.
- Medula anclada S1-S3.
- Resolución qx. Medula anclada???

- Cateterismo intermitente cada 3 horas.
- ATB profiláctico.

10 MESES

23 MESES

EDAD

1 AÑO

2 AÑOS

# Evaluación urodinámica

Paciente: [Redacted]  
Fecha de na: [Redacted]  
Paciente #: [Redacted]

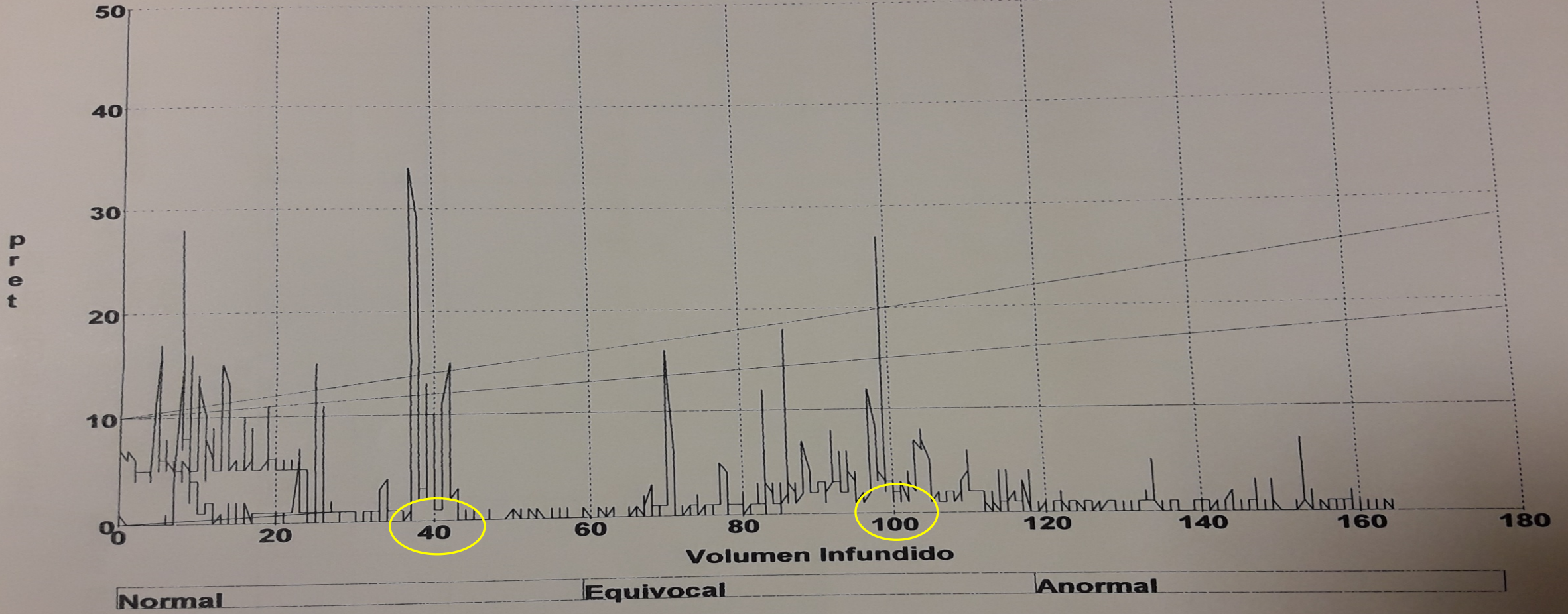
**Año 2013**

Sexo: F  
Edad: 1

Molestia, queja:  
Diagnóstico: Medula anclada  
Registro #:

CMG

Nomograma de cumplimentación de Ghoniem



## Año 2015

- Ecografía Renal y vesical normal.
- 3er. Episodio de ITU.
- Urocultivo: Klebsiella sp.  
Resistente a ATB profiláctico.

### PLAN

- Cateterismo vesical cada 3 horas.
- Trimetropin/Sulfametoxazol  
profiláctico.
- Urodinamia 2016.

## Neuroquirúrgico

- Medula anclada S1-S3.
- Marcha estable sin  
ayuda.
- Se discutirá resolución  
quirúrgica de medula  
anclada.

CONTROLES POR NEFROLOGIA

EDAD

3 AÑOS

Controles Ambulatorios

**Año 2016**

- Ultima ITU 2015.
- Ecosonograma Renal y Vesical Normal.

## **URODINAMIA**

- 60 ml infundidos, presión detrusor >60 cms H<sub>2</sub>O.
- LPP 87 cms H<sub>2</sub>O.
- Sin micción espontanea.
- Detrusor inestable.
- Presencia de contracciones no inhibidas.



**PLAN**

- Mantener cateterismo intermitente cada 3 horas.
- **TOLTERODINA** cada 12 horas.
- ATB profiláctico nocturno.
- Repetir Urodinamia en 2 meses con Tolterodina.

**EMPEORAMIENTO DE PRESIONES VESICALES**



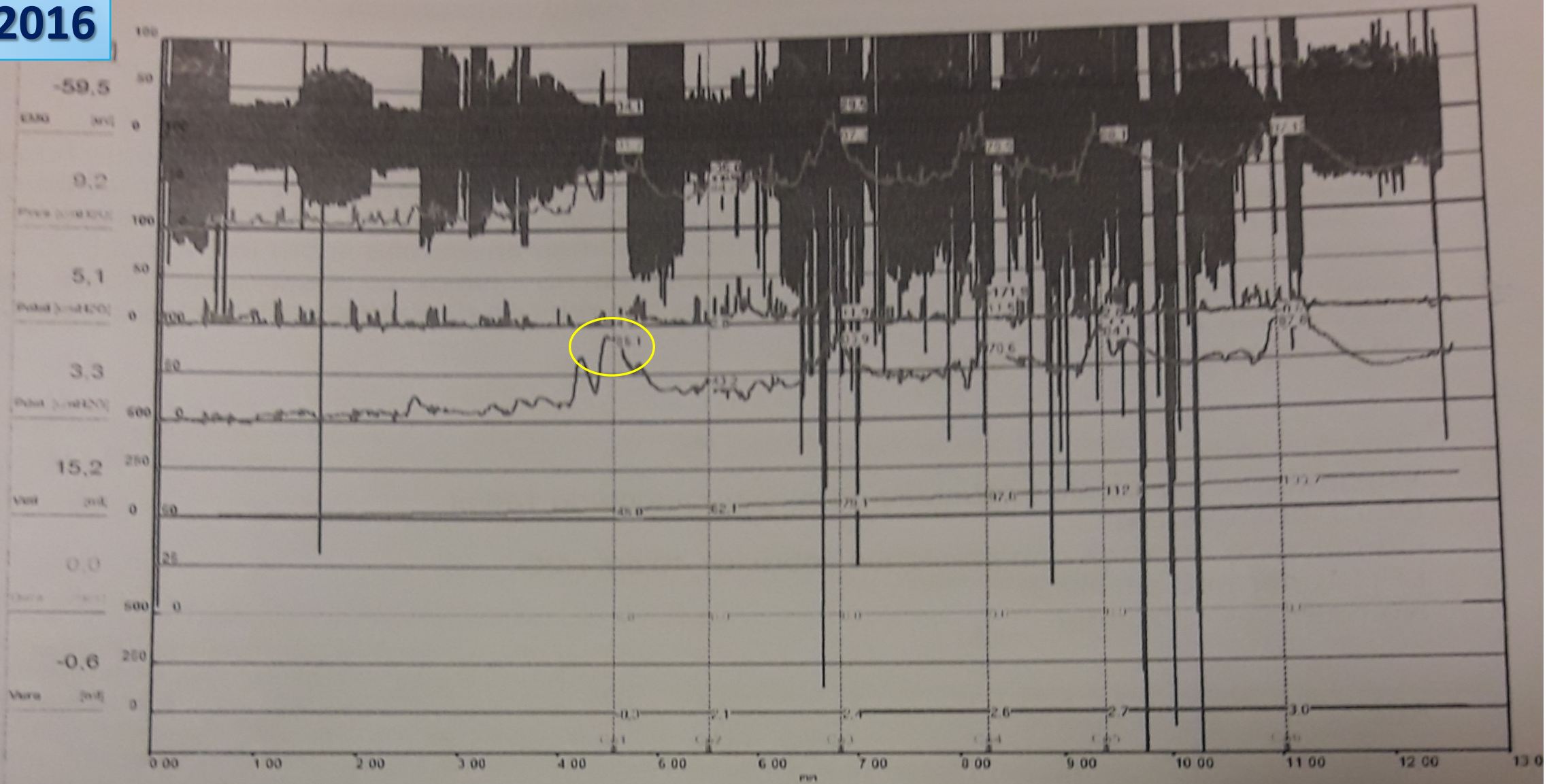
**4 AÑOS**

**CONTROLES POR NEFROLOGIA**

**EDAD**

**Controles Ambulatorios**

Año 2016



**Año 2017**

**URODINAMIA  
TOLTERODINA**

- Ausencia de contracciones no inhibidas.
- Acomodación conservada.
- Presión del detrusor < 10 cms H20 con 100% de su capacidad vesical.
- 150% de llenado vesical presión máxima del detrusor 32 cms de H20.



- Mantener cateterismo intermitente cada 3 horas.
- **TOLTERODINA** cada 12 horas.
- Se suspende ATB profiláctico.
- Control anual.

- Sin ITU desde 2015.
- Ecosonograma Renal y Vesical Normal.

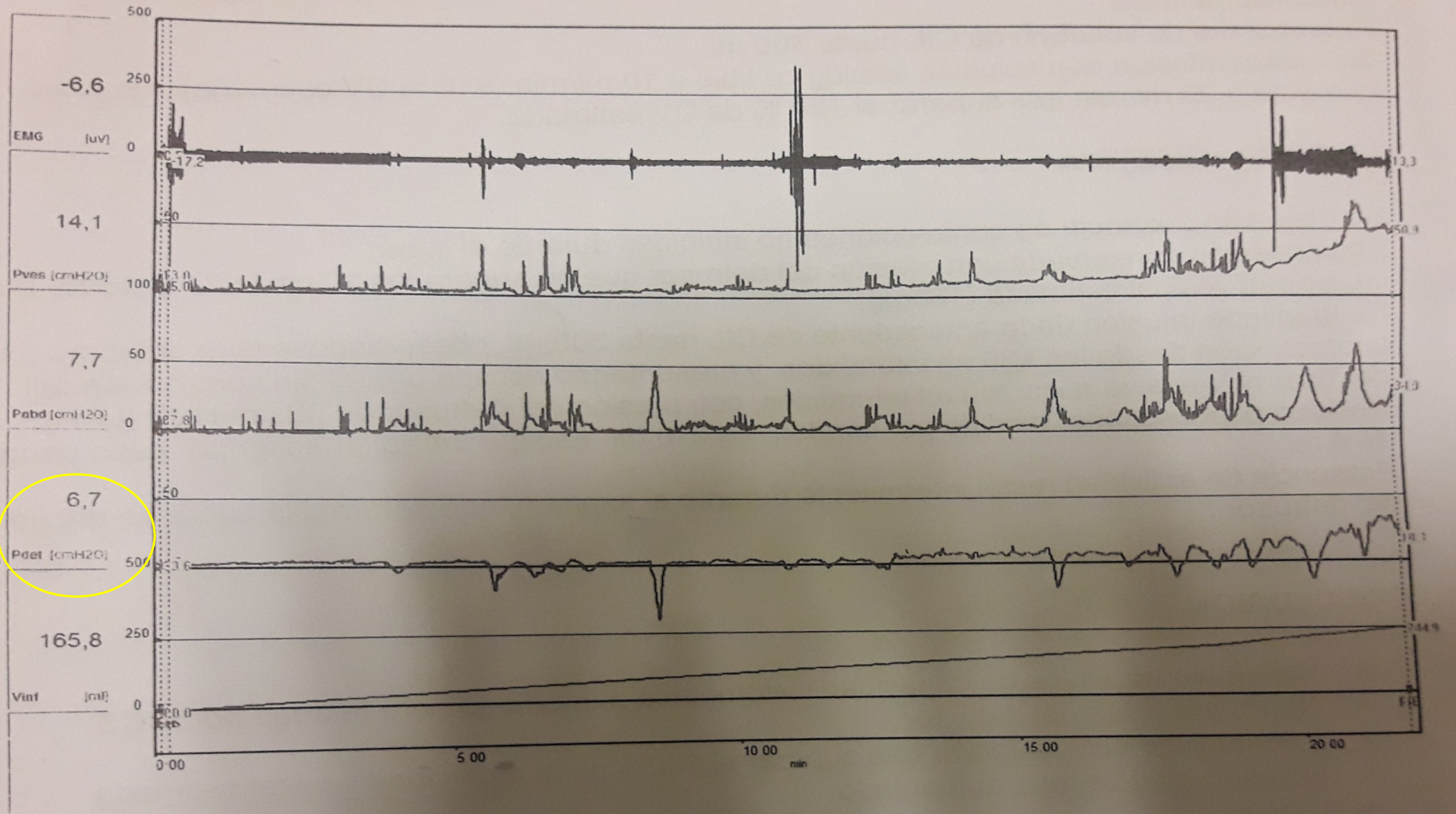
**MEJORIA**

**EDAD**

**5 AÑOS**

**Controles Ambulatorios**





## Año 2018-2019

- Sin ITU desde 2015.
- Ecosonograma Renal y Vesical Normal.
- Mantener cateterismo intermitente cada 3 horas.
- **TOLTERODINA** cada 12 horas.
- Se suspende ATB profiláctico.
- Control anual.

## Neuroquirúrgico

- EEG normal, fondo de ojo normal.
- Medula anclada s1-s3 (en discusión).
- Ventriculomegalia sin Hidrocefalia.

## Rehabilitación y Estimulación

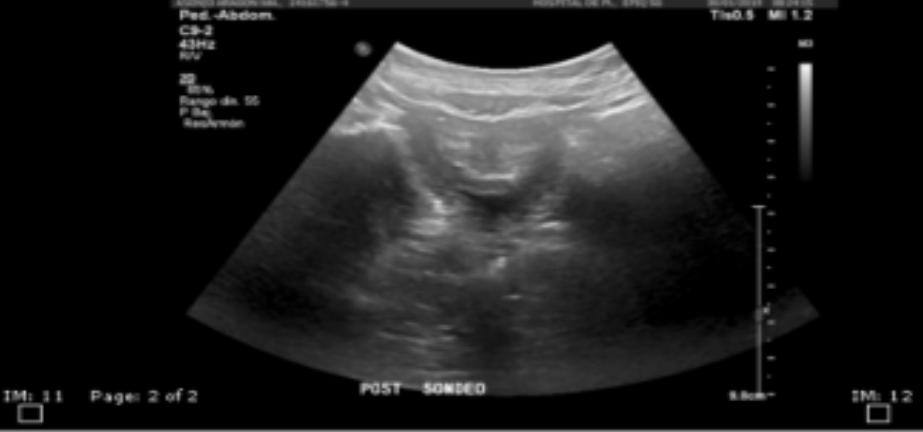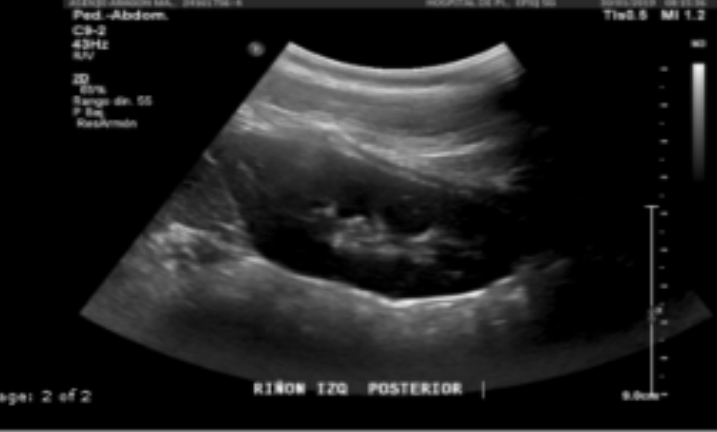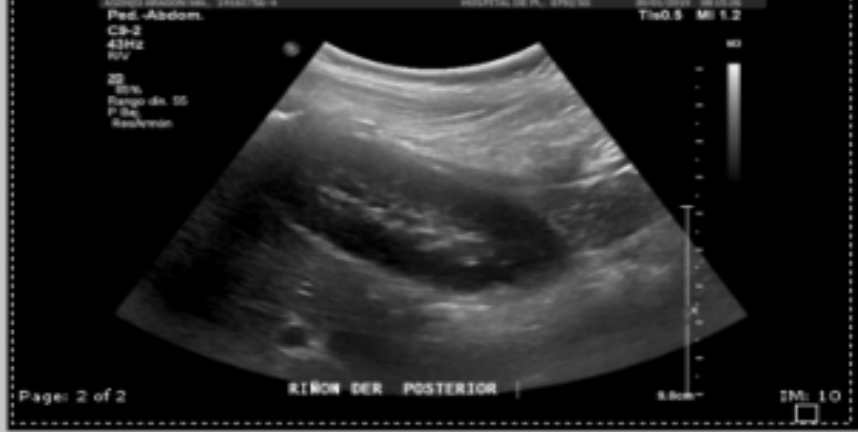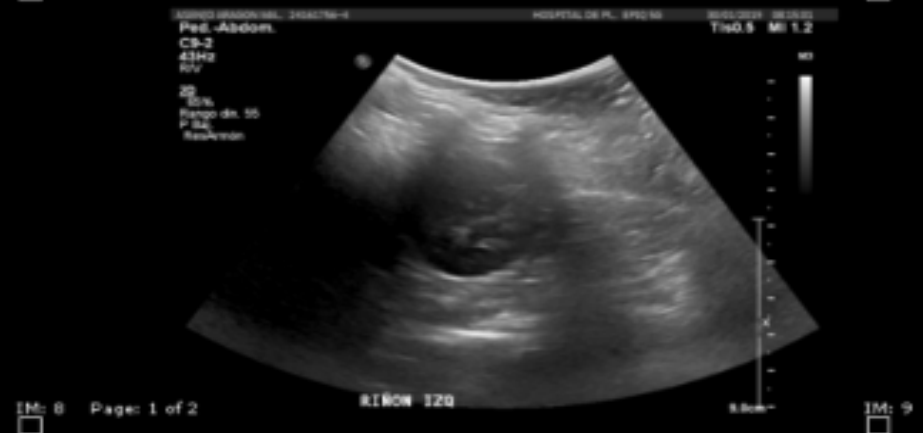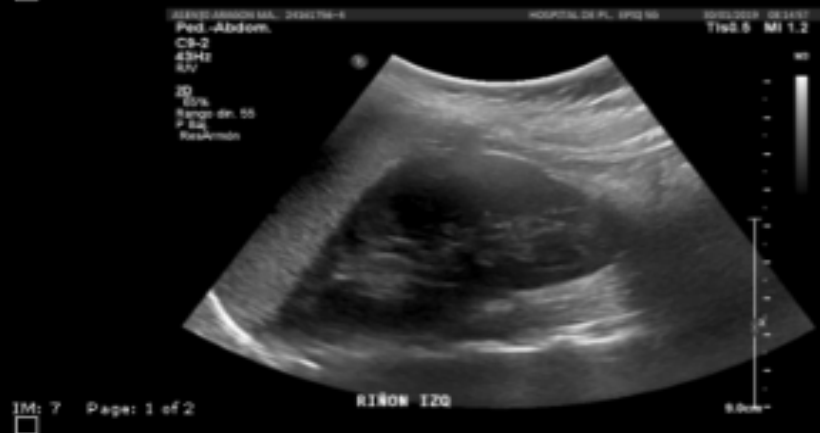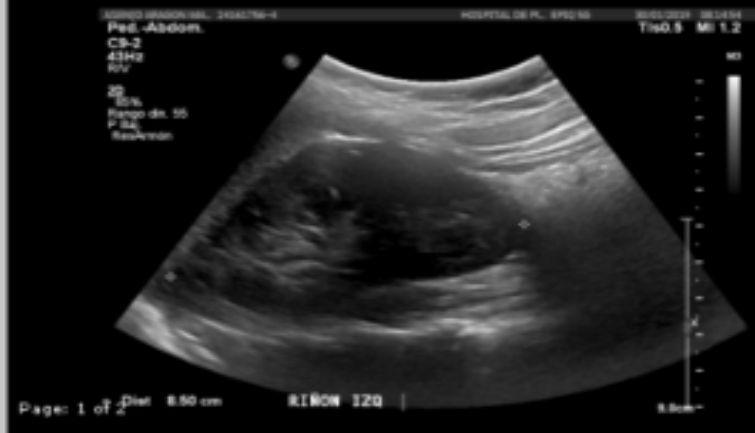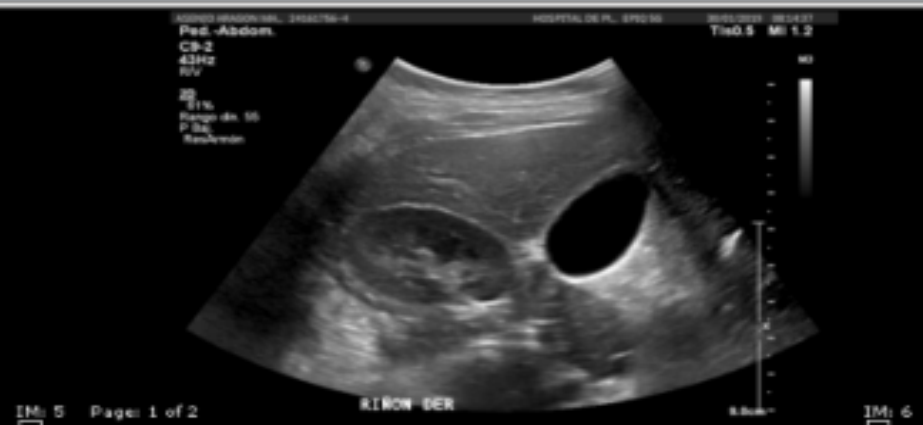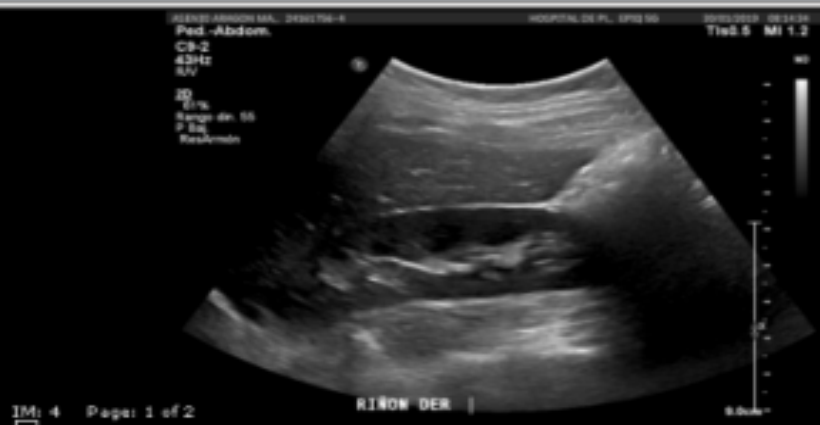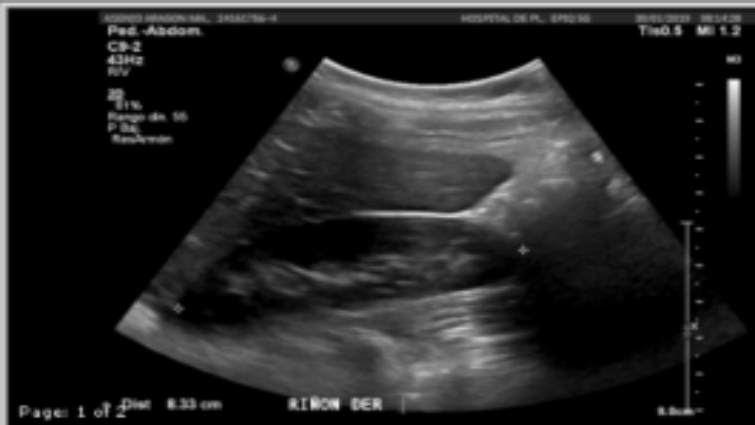- Marcha estable.
- Lenguaje coherente.
- Acude a educación escolar.

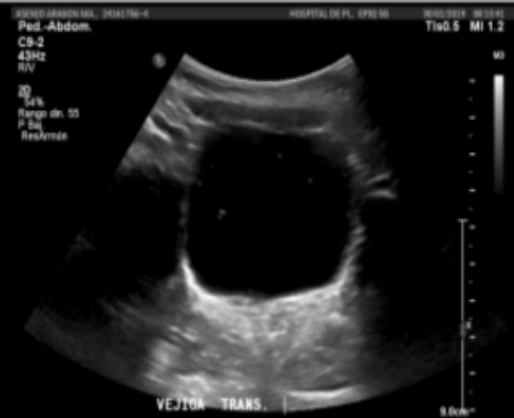5-6 AÑOS

CONTROLES POR NEFROLOGIA

EDAD

Controles Ambulatorios

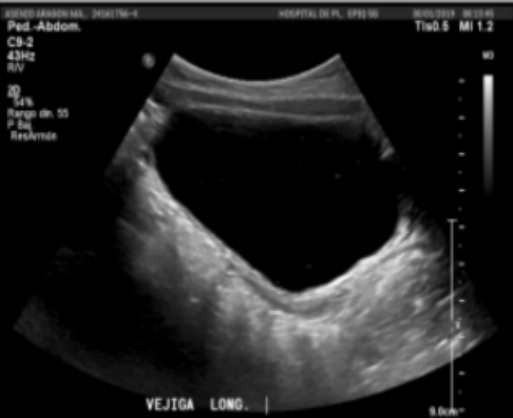



Page: 1 of 2

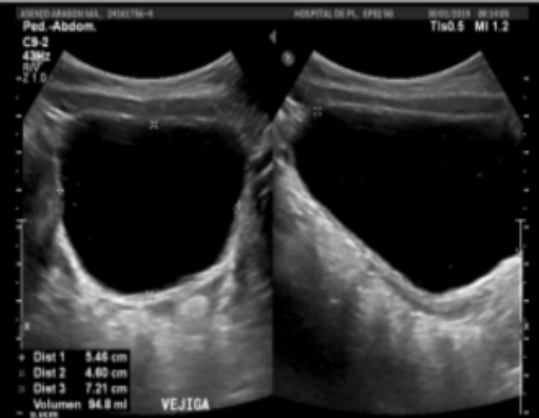
IM: 1

Page: 1 of 2

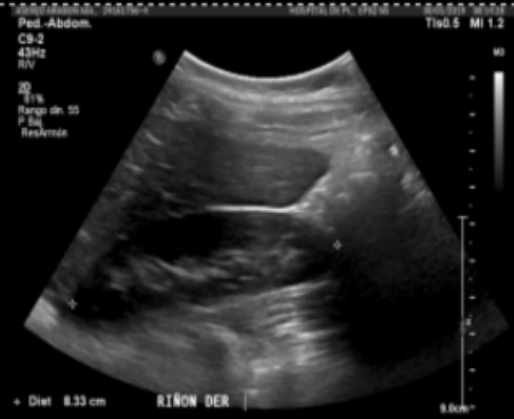

IM: 2

Page: 1 of 2



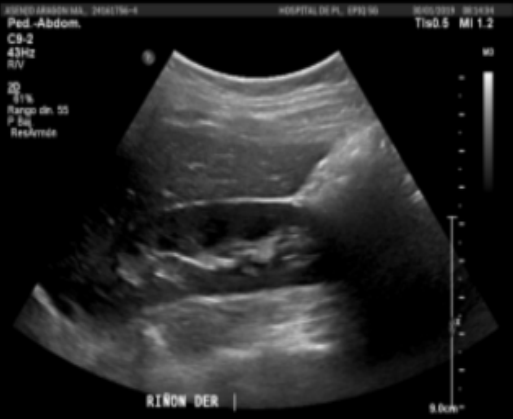IM: 3



Page: 1 of 2

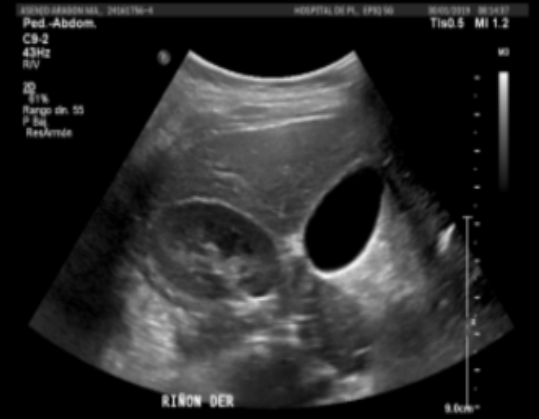IM: 4

Page: 1 of 2

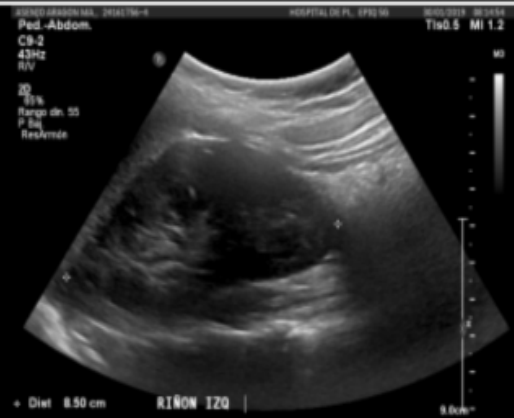

IM: 5

Page: 1 of 2



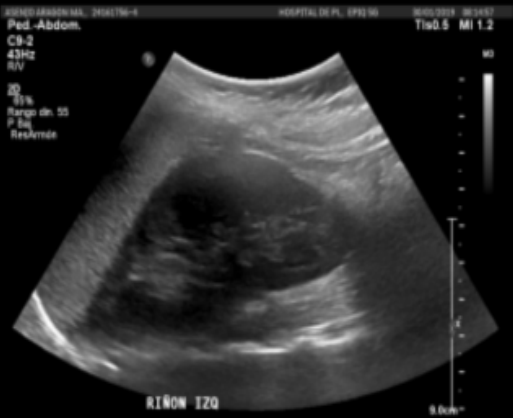IM: 6



Page: 1 of 2

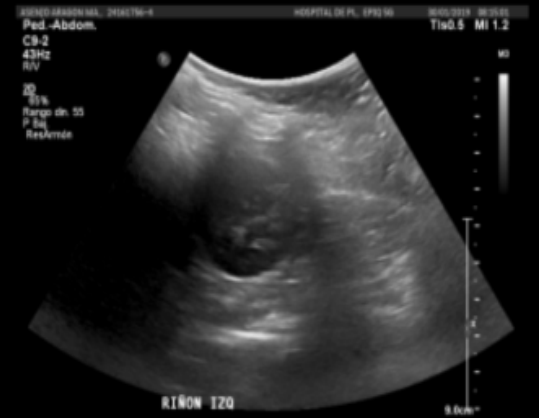IM: 7

Page: 1 of 2



IM: 8

Page: 1 of 2



IM: 9

# Conclusiones

- **Preservar la función renal.**
- **Proteger el tracto urinario contra complicaciones.**
- **Mantener presiones vesicales bajas.**
- **Ausencia de infecciones urinarias.**
- **Continencia urinaria.**
- **Mejoría de la calidad de vida.**

**Gracias**