



Rol de las **imágenes**  
En enfermedades congénitas  
Del **tracto urinario**

Dr. Andrés Retamal Caro  
Radiólogo Infantil  
Hospital Regional Valdivia

A young boy with dark hair is shown from the chest up, looking upwards and to the right with a thoughtful expression. His right hand is resting on his chin. The background is a dark, solid color.

Ultrasonido

RM

TAC

Uretrocistografía

¿ALGO NUEVO?

A grayscale ultrasound image of a fetus in the womb, showing the head, torso, and limbs. The fetus is positioned horizontally, with the head to the left and the feet to the right. The image is semi-transparent, allowing the text to be overlaid clearly.

“El ultrasonido continua siendo el estudio **inicial** y de gran utilidad”

# Anomalías congénitas

RENALES

VÍA  
URINARIA

VEJIGA

URETRA

# Anomalías congénitas tracto urinario

- ANATOMIA
- COMPLICACIONES
  - Infección
  - Obstrucción
  - Cálculos
  - Trauma

# Anomalías congénitas

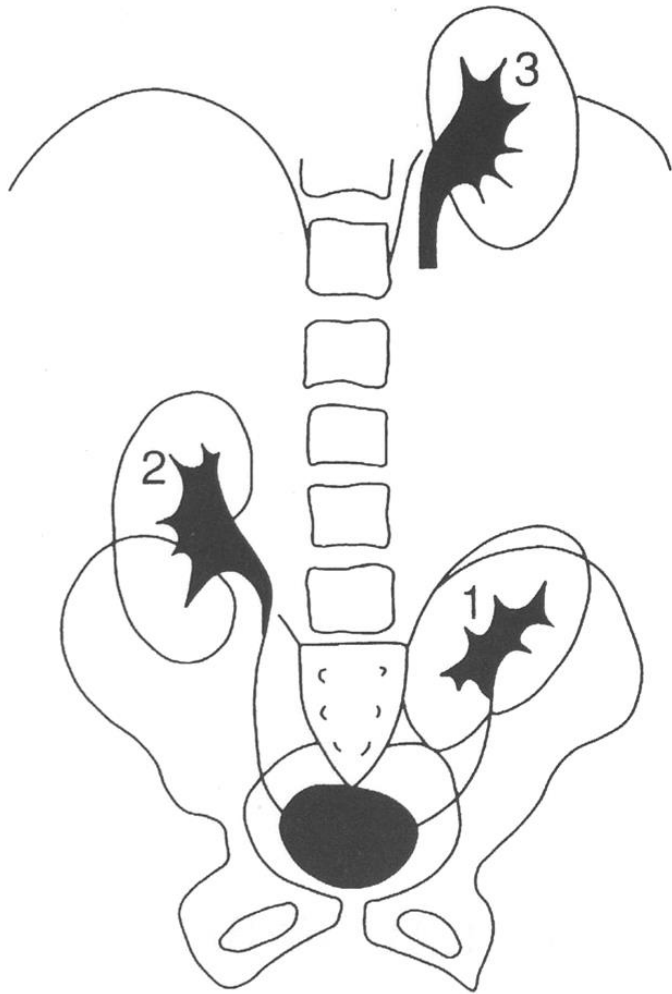


RENALES

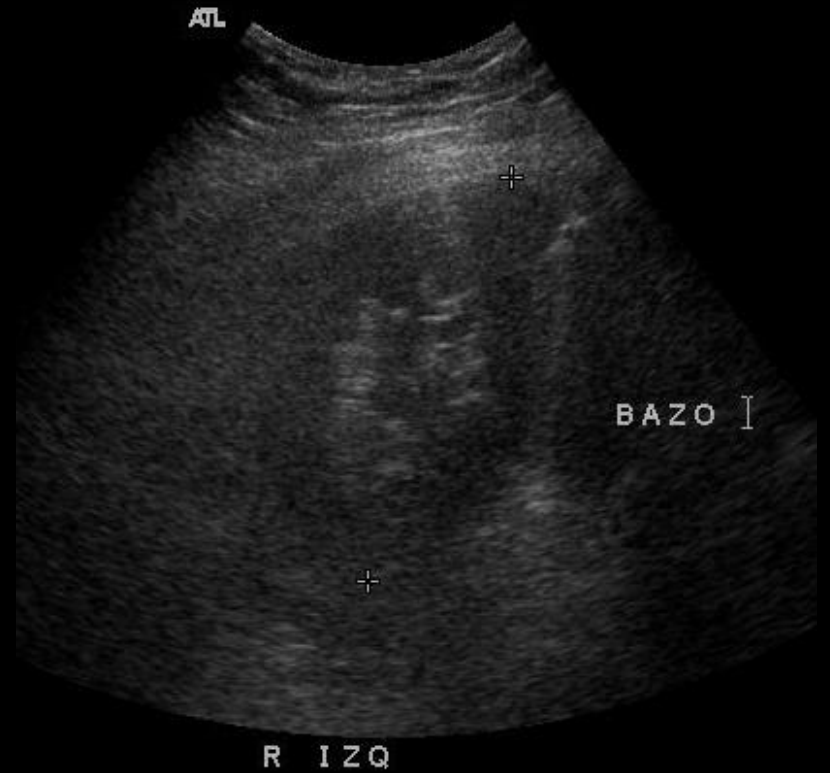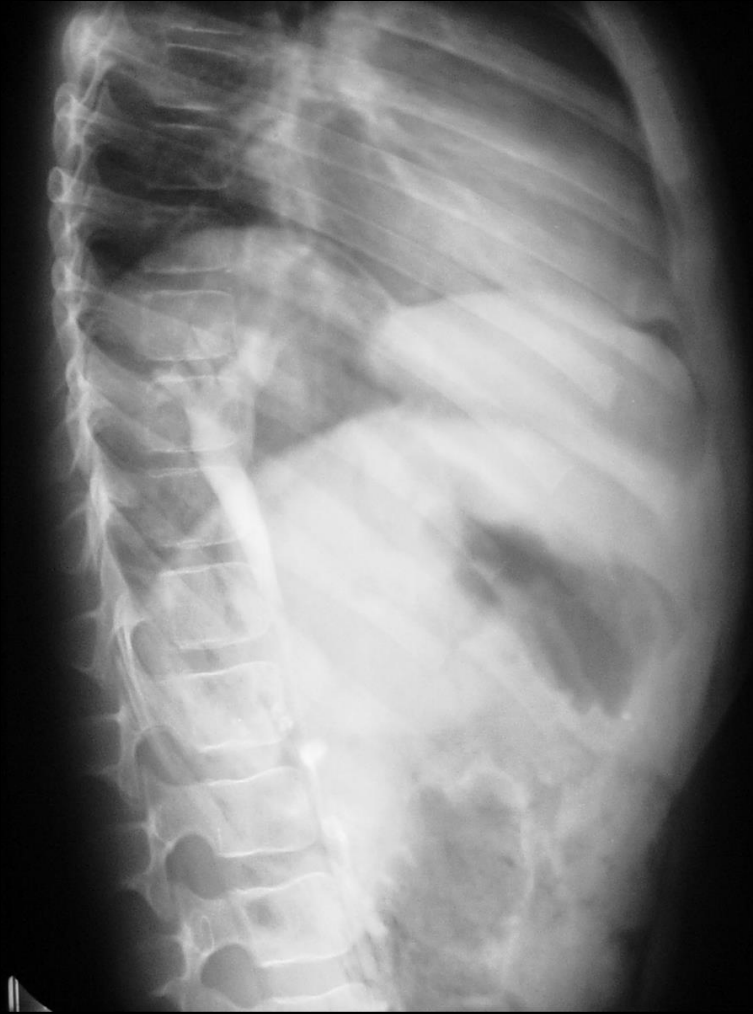# RENALES

## Anomalías de posición

- Mal rotación en el eje vertical
- Todos los riñones en mala posición están mal rotados
- Riñón ectópico ( pelvis, torácico, etc.)



# Anomalías de posición

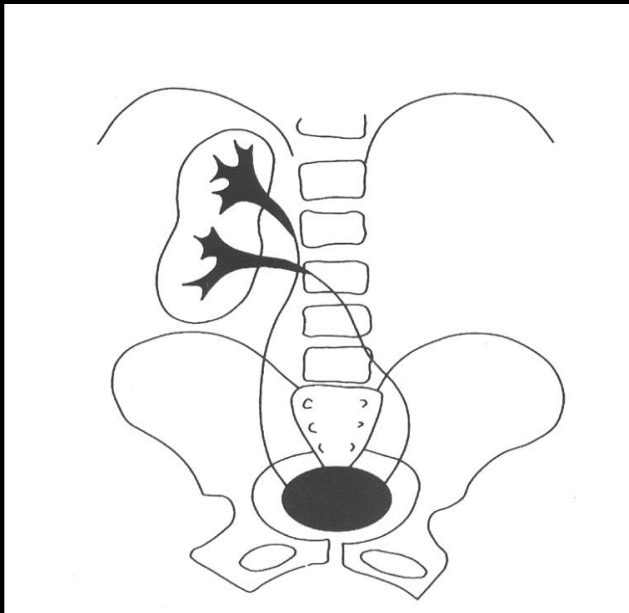
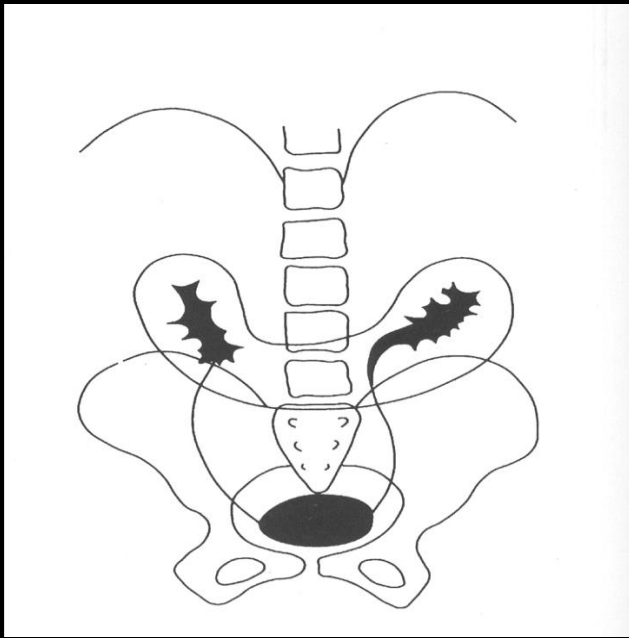


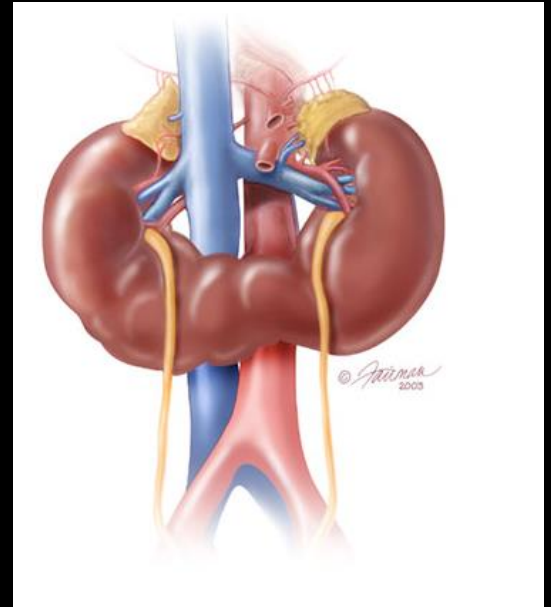
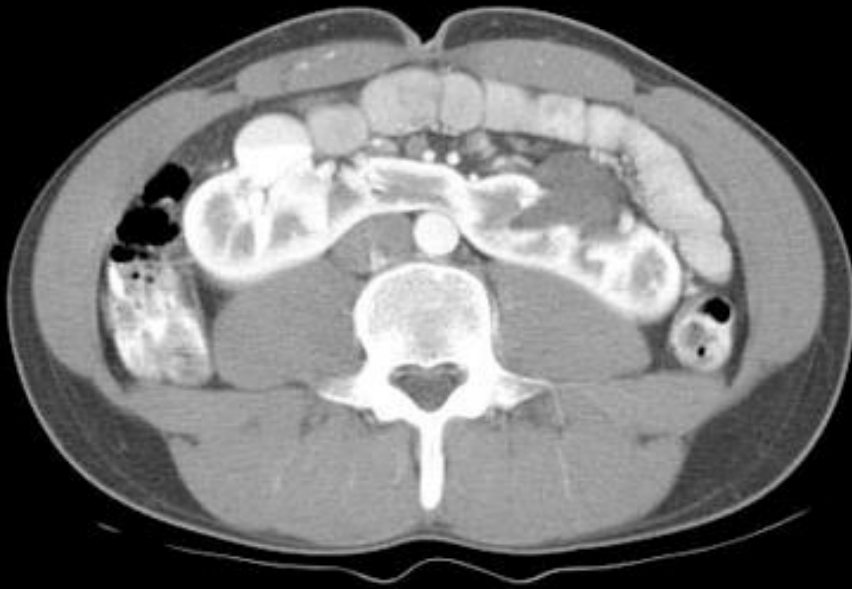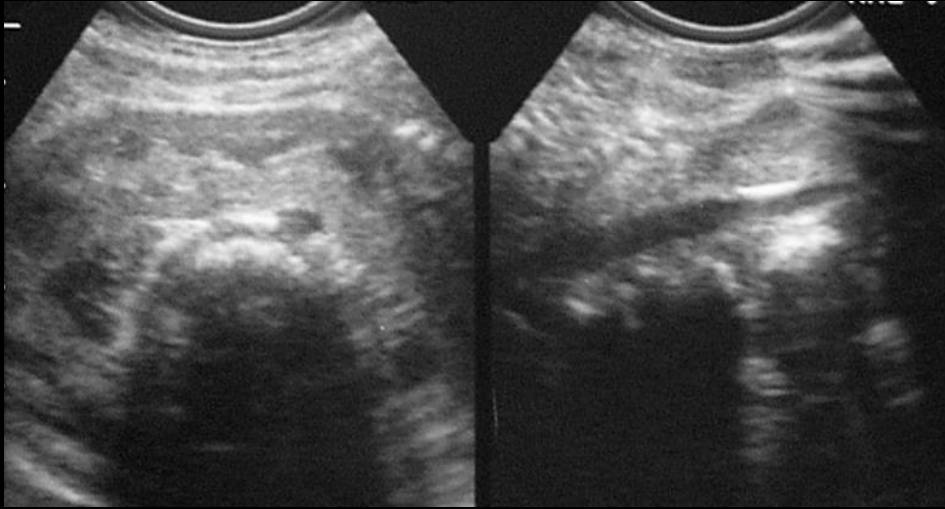


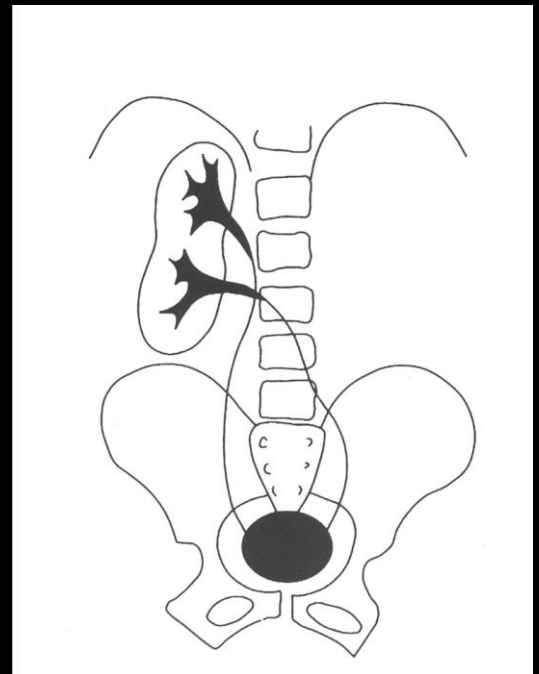
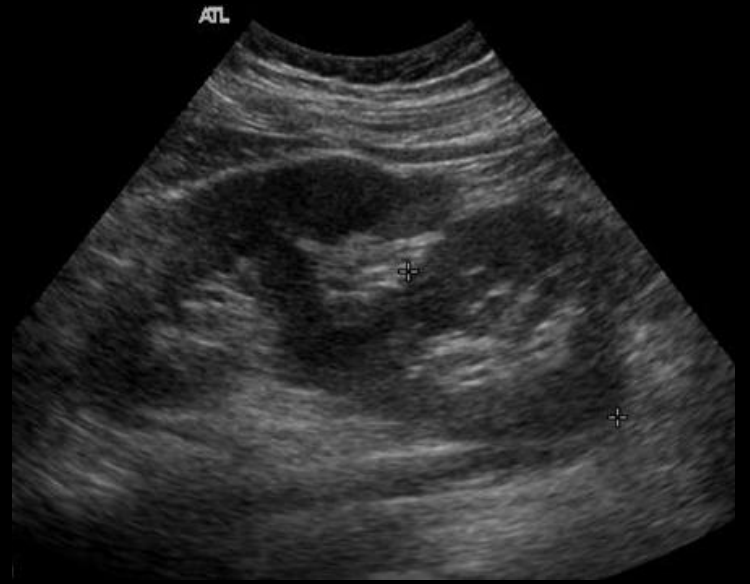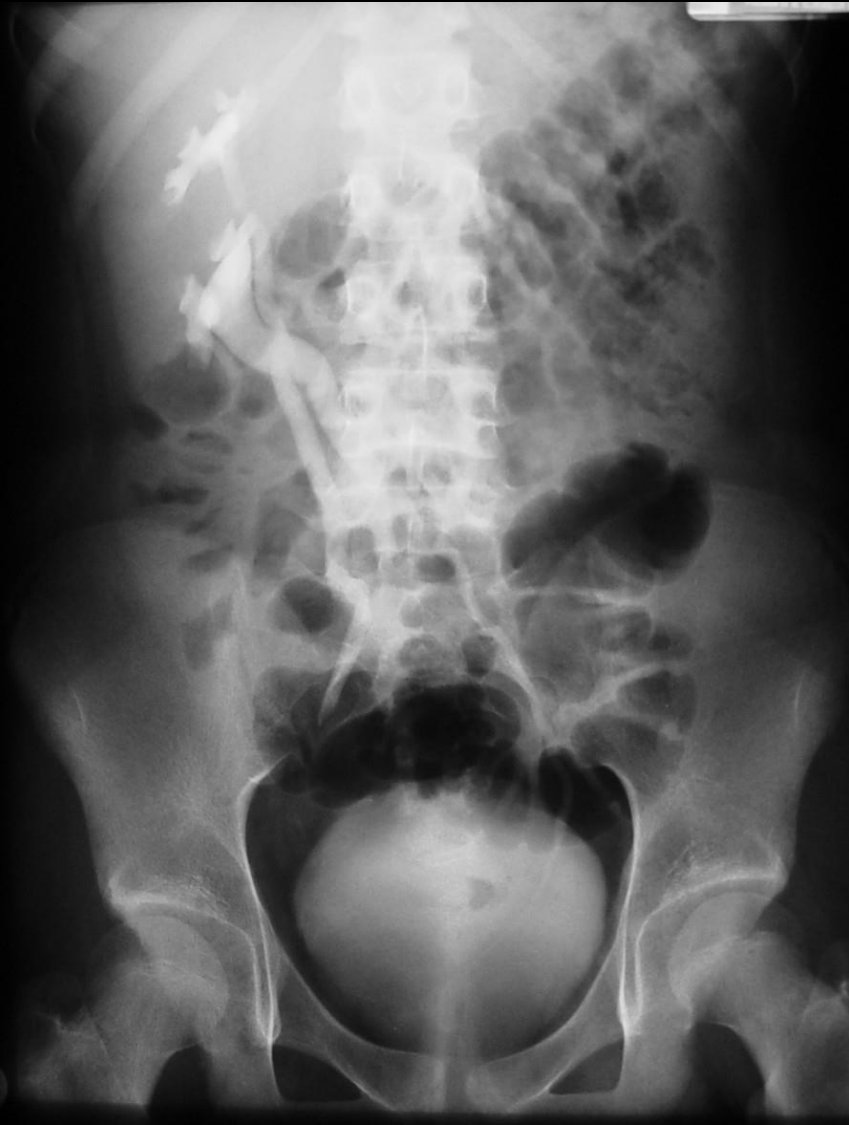# RENALES

## Anomalías de forma

- Riñón en herradura
- Riñón en torta
- Ectopia renal cruzada
- Hipopoplasia renal

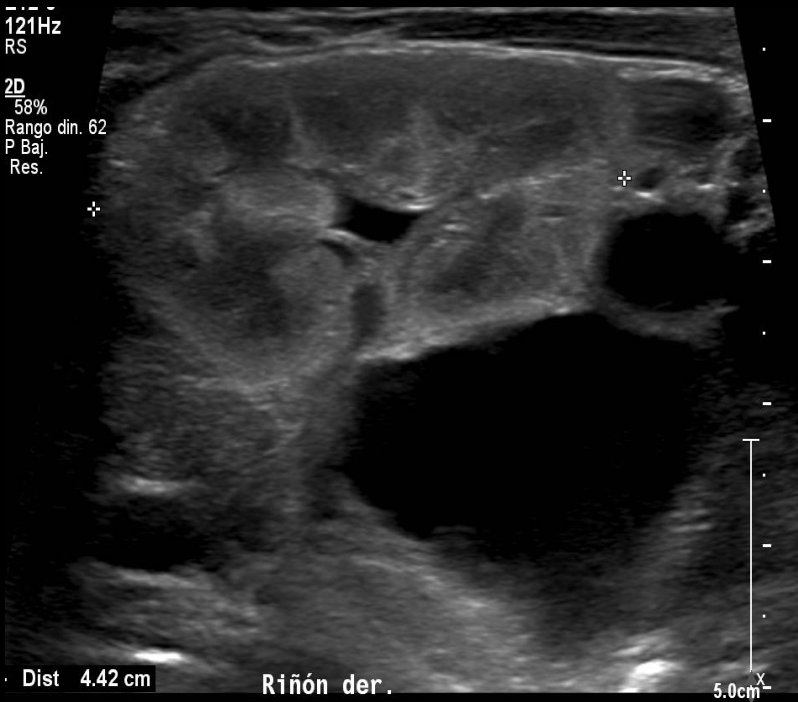





121Hz  
RS

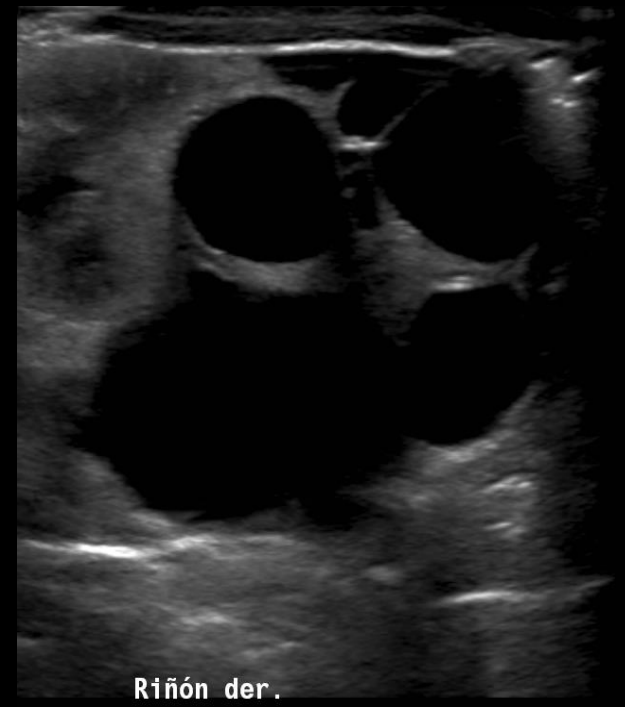
2D  
58%  
Rango din. 62  
P Baj.  
Res.



Dist 4.42 cm

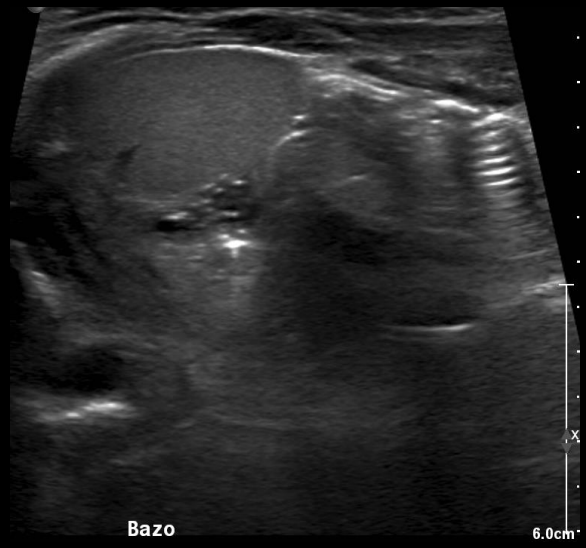
Riñón der.

5.0cm



Riñón der.

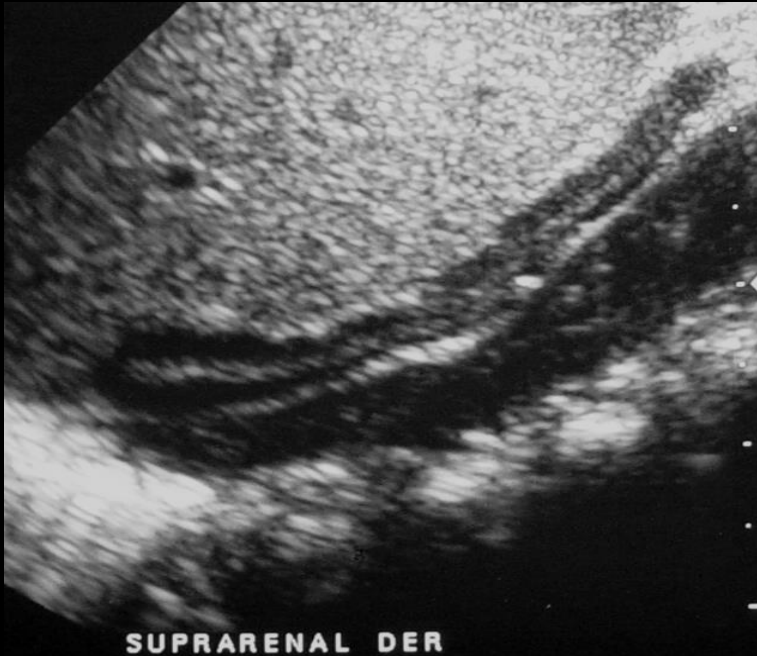6.0



Bazo

6.0cm

# RENALES



## Anomalías en número

- Agenesia renal unilateral (1:1000)
- Agenesia renal bilateral
- Riñón supernumerario

# Anomalías congénitas



VÍA  
URINARIA

# Anomalías congénitas de vía urinaria

- Estenosis pieloureteral
- Megauréter
- Duplicación pielocalicilar y pieloureteral
- Ureter ectópico
- Ureterocele

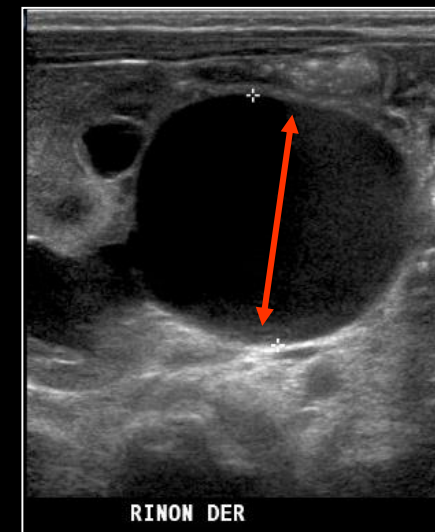
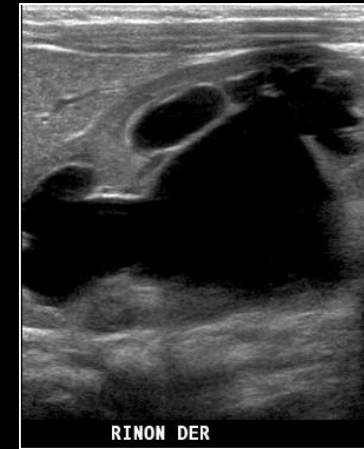
# Estenosis Pielo ureteral

- Estenosis intrínseca congénita o menos frecuente por compresión extrínseca
- Diagnóstico ecografía prenatal
- RN puede subestimar debido oliguria post-natal fisiológica

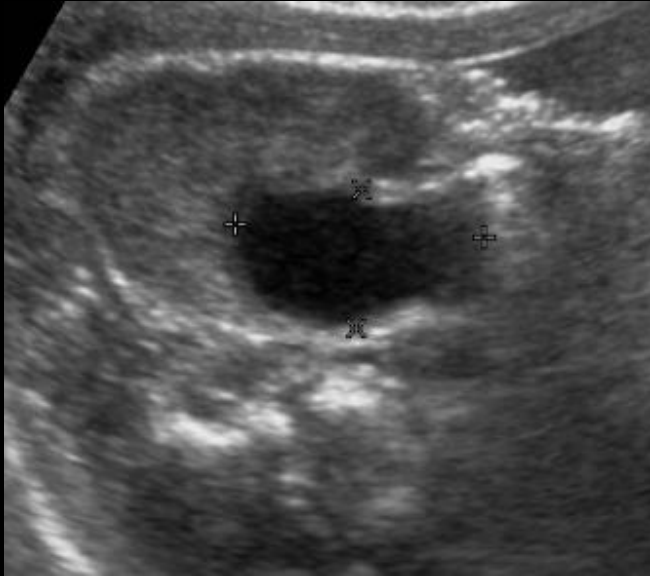


# Estenosis Pielo ureteral

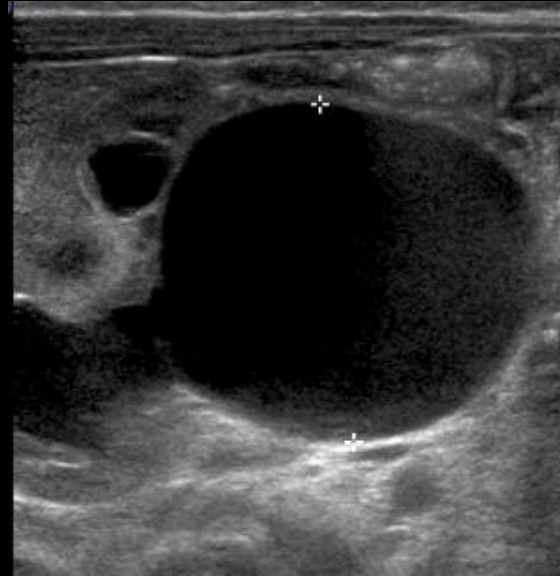
- US: Hidronefrosis sin hidrouréter
- Medida usada es el diámetro anteroposterior de la pelvis renal
- Más de 2 cm. riesgo de daño renal



# Estenosis pieloureteral



US día 1  
Diámetro AP 1 cm.



US día 15  
Diámetro AP 3 cm. OPU

**NO realizar evaluación muy precoz**

# Megauréter

Uréter aumentado de calibre ( $> 7$  mm) con o sin dilatación del sistema colector

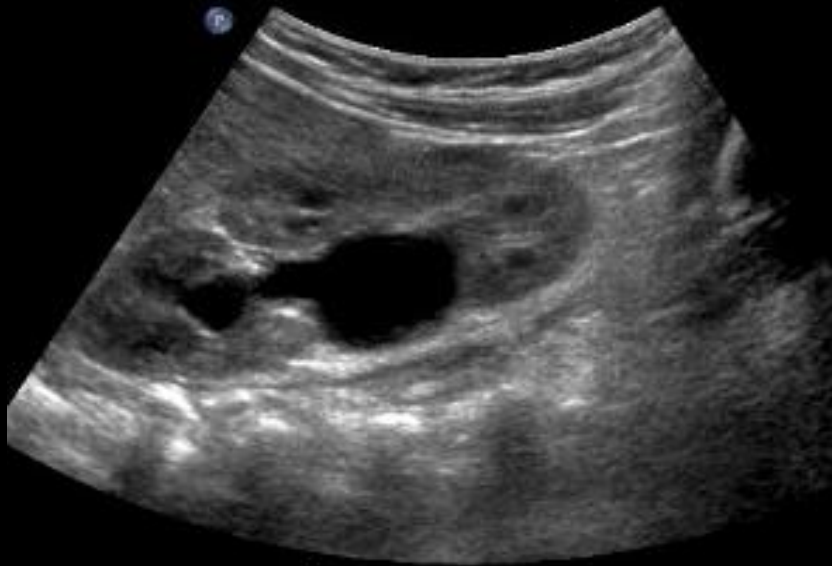
- **Megauréter primario**

- Obstructivo
- Refluyente
- No obstructivo no refluyente

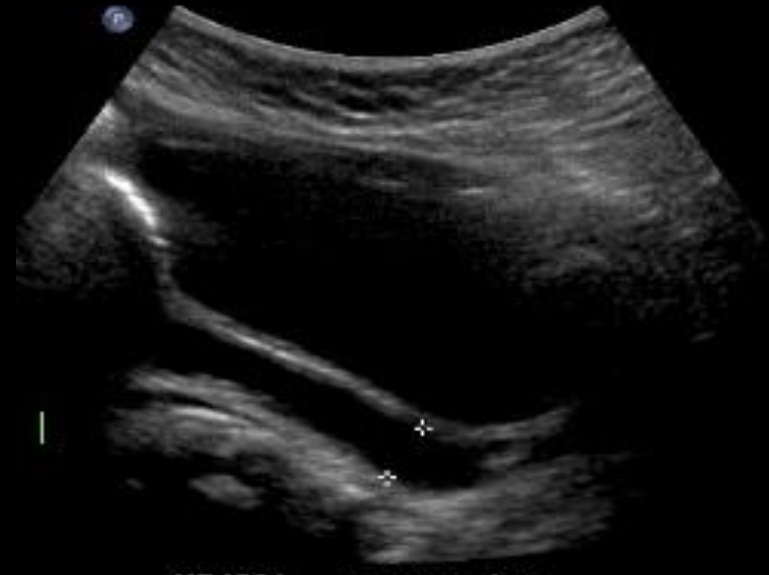- **Megauréter secundario**

( valvas de uretrales, vejiga neurogénica, etc.)

# Megauréter obstructivo

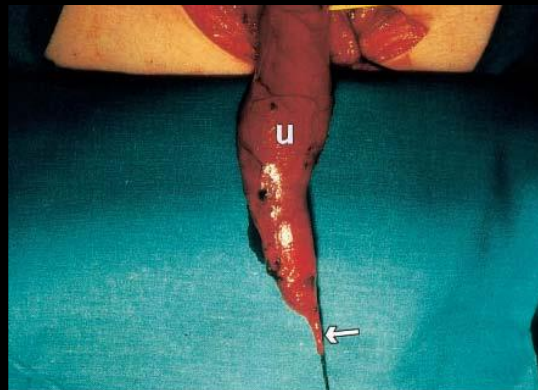


RIÑON DER



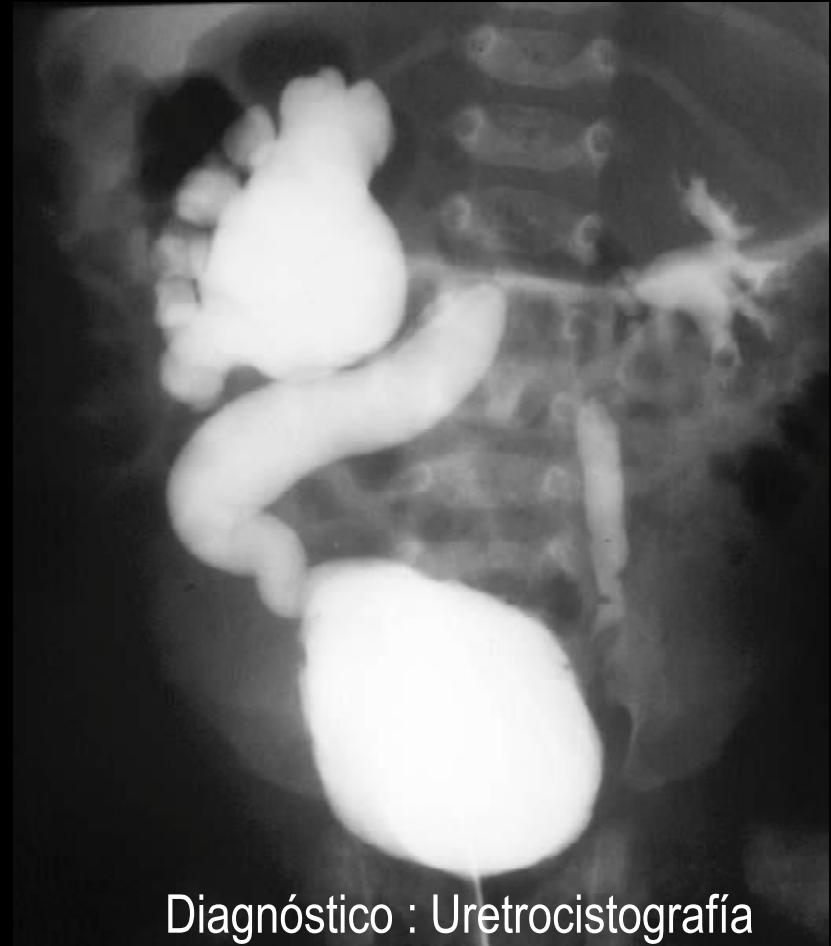VEJIGA ureter der

Falta de distensión o  
estenosis de segmento del  
uréter distal



# Megauréter refluyente

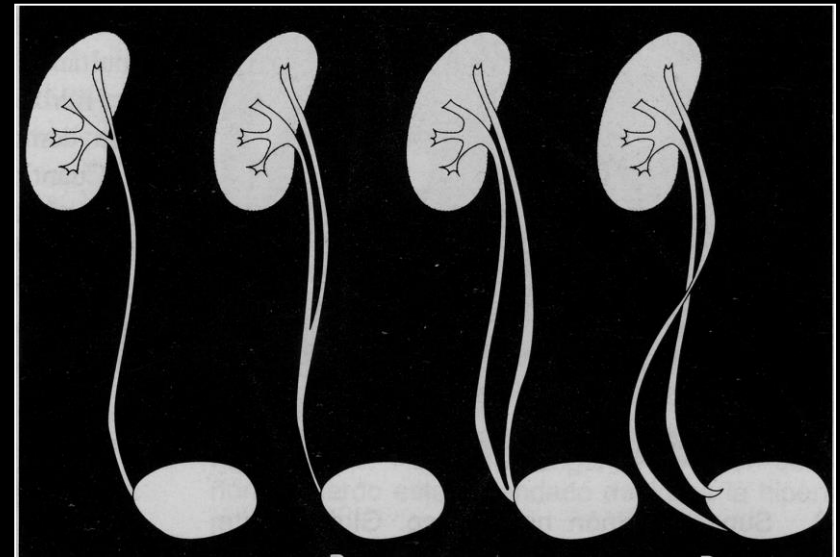
- Anomalía del segmento intramural del uréter (más corto y oblicuo)



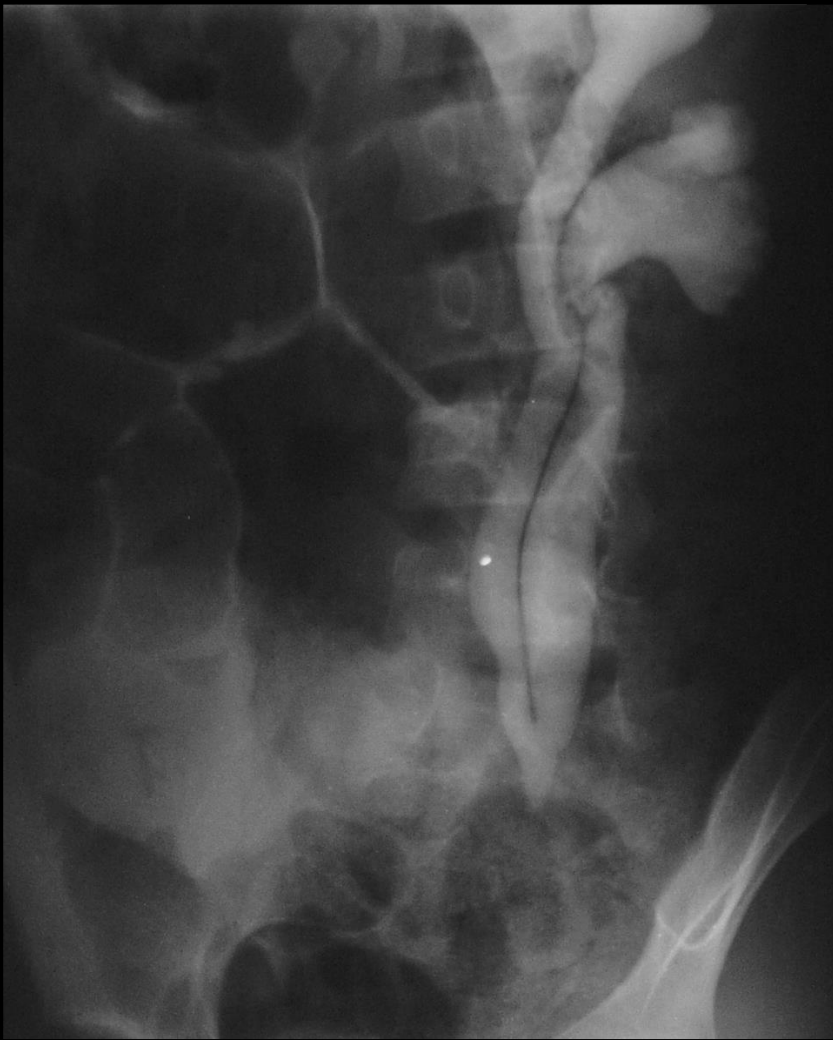
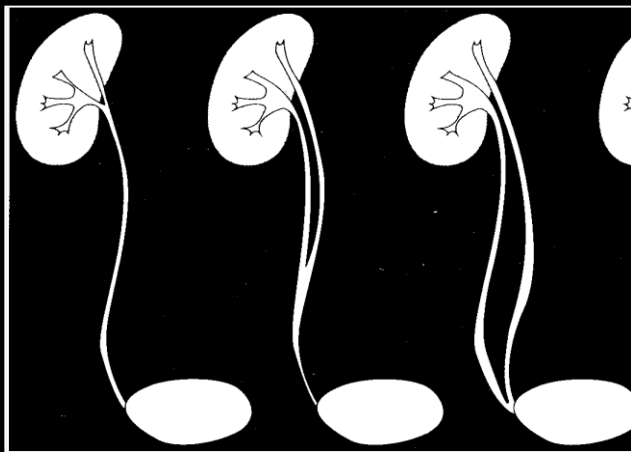
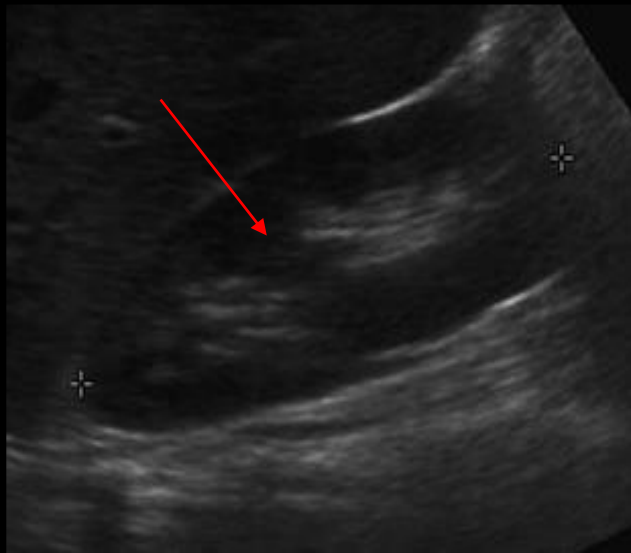
Diagnóstico : Uretrocistografía

# Duplicación pielocalicilar y pieloureteral

- Incidencia 1:150
- Completa o Incomplete
- Más frecuente la duplicación incompleta
- La duplicación completa tiene más incidencia de ITU, RVU, cicatrices corticales y obstrucción

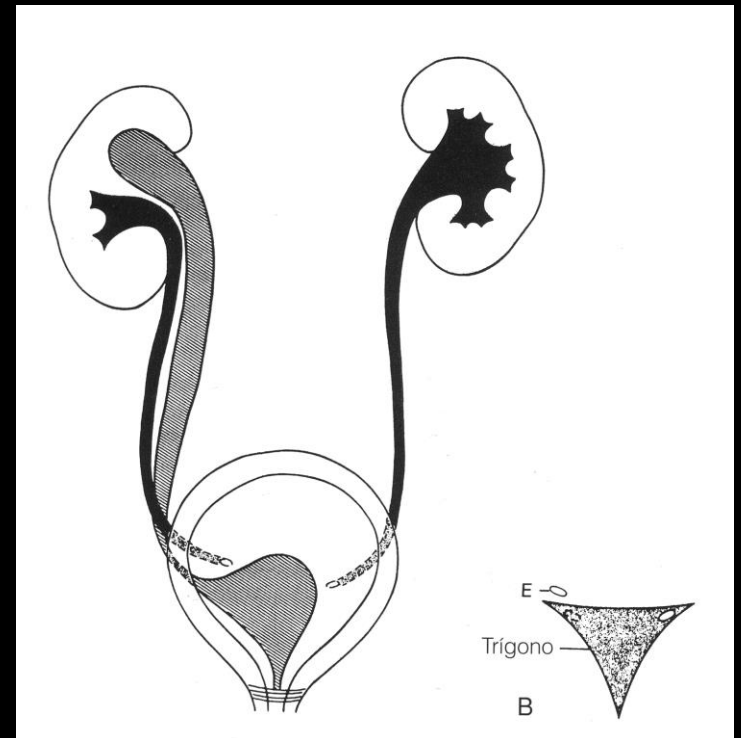


# Duplicación pielocalicilar



# Duplicación pieloureteral completa

- Uréter del sistema superior
  - Inserta medial e inferior al uréter del sistema inferior
  - Puede terminar ectópico o en ureterocele
- Uréter del polo inferior
  - Inserta lateral y superior
  - Refluente

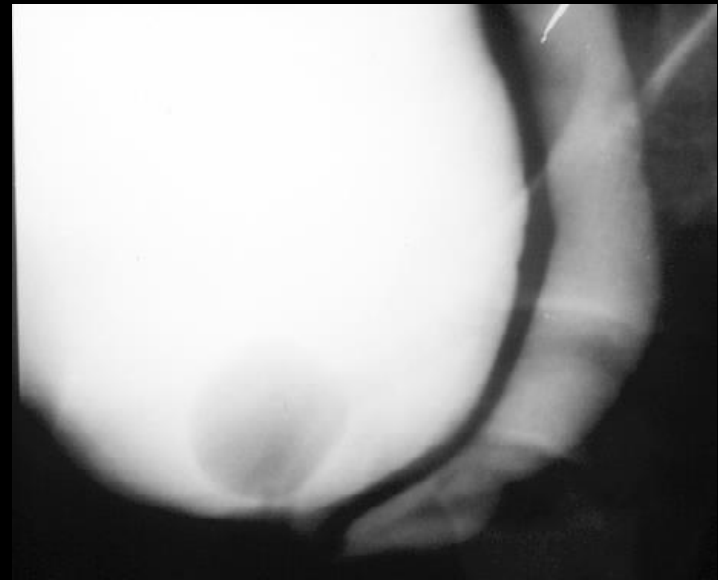


Regla de Weigert-Meyer

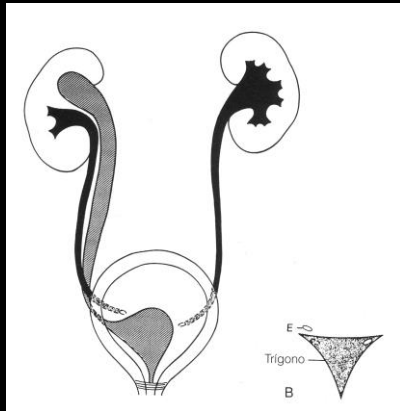


# Duplicación pieloureteral completa

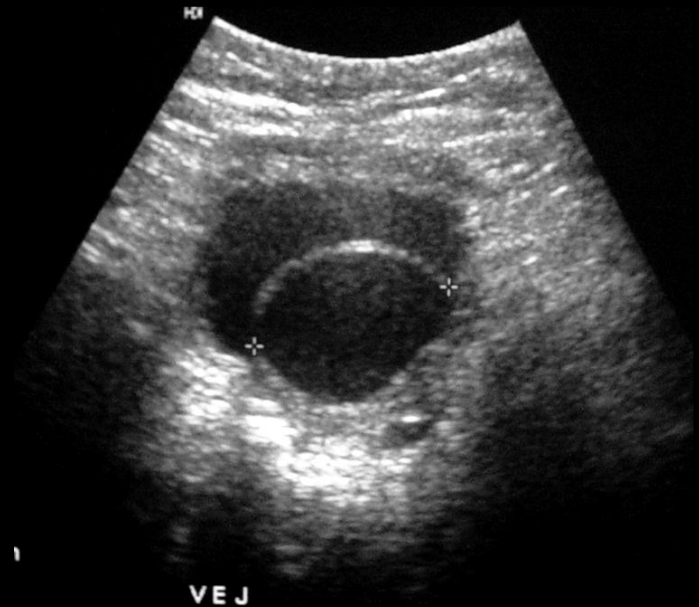
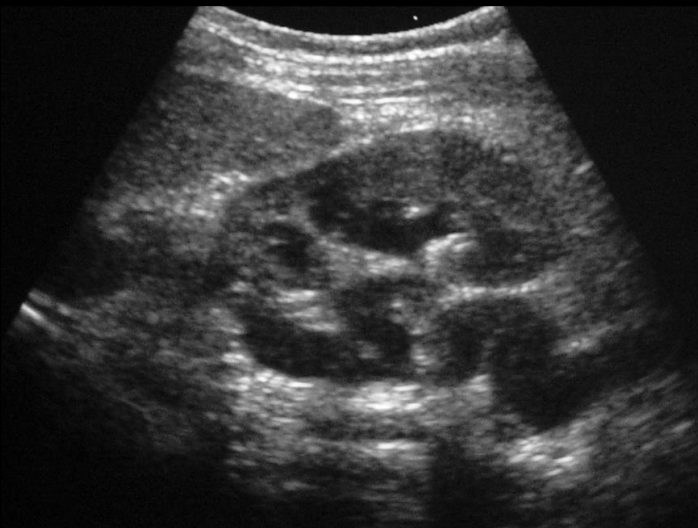
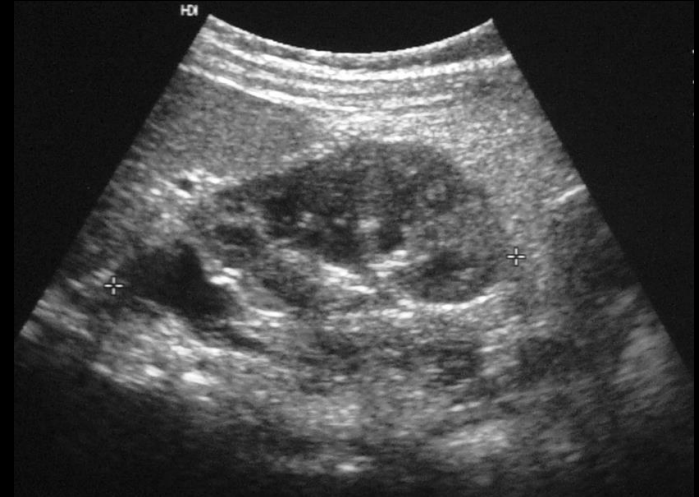- Inserción del uréter del polo superior :
  - uretra
  - útero
  - vagina
  - conducto eyaculador
  - vesículas seminales
  - vasos deferentes



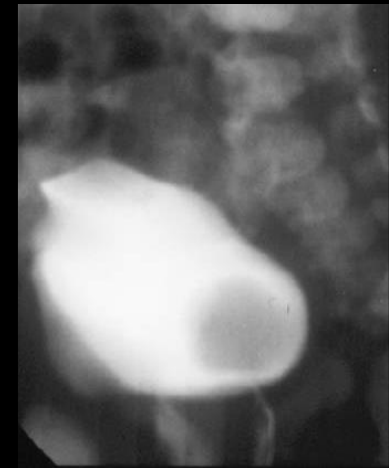
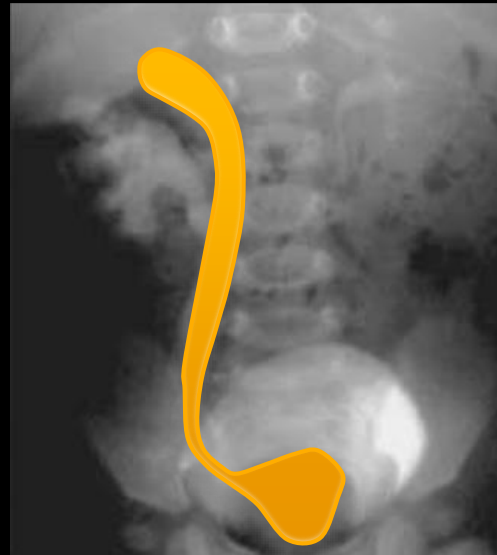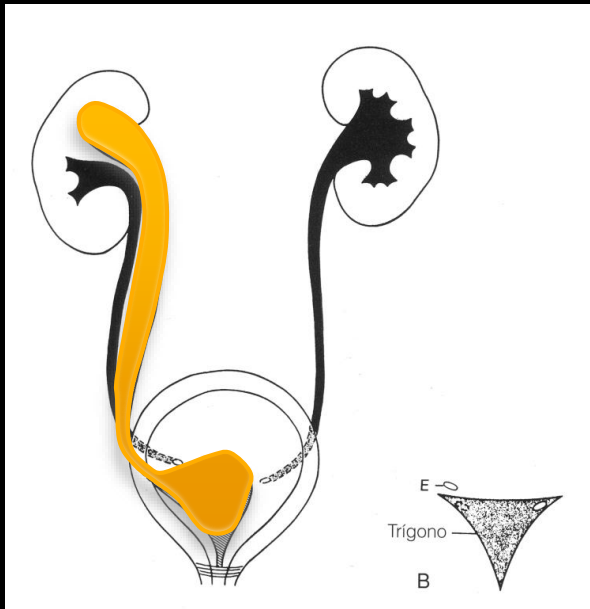
# Duplicación pieloureteral completa



Regla de Weigert-Meyer

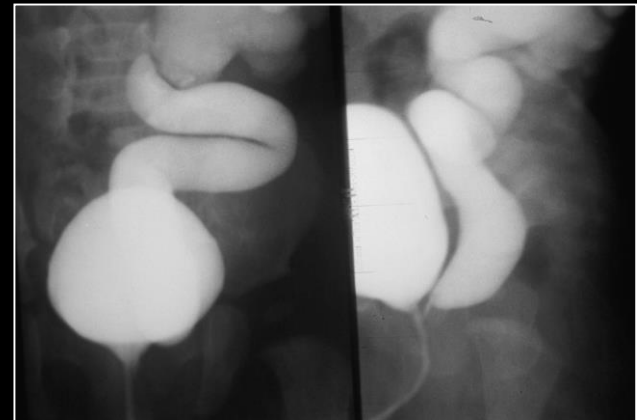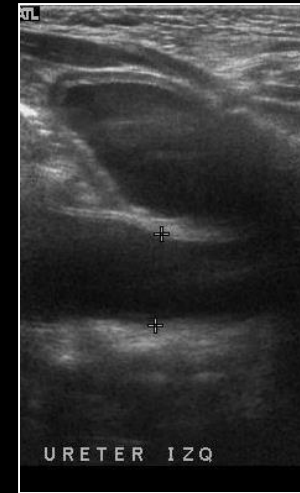


# Duplicación pieloureteral completa



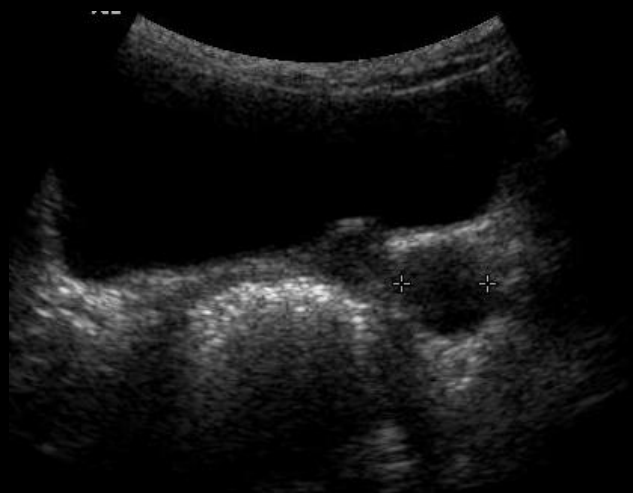# Ureter ectópico

- Inserción más caudal de lo habitual
- 70% se asocia a duplicación ureteral
- Sistema único se asocia a displasia renal



Inserción más baja de cuello vesical : incontinencia

# Uréter ectópico en riñón displásico



1

1

1

1

1

1

1

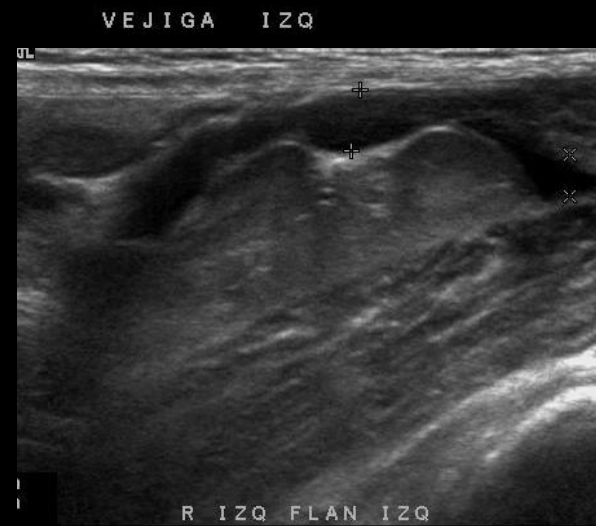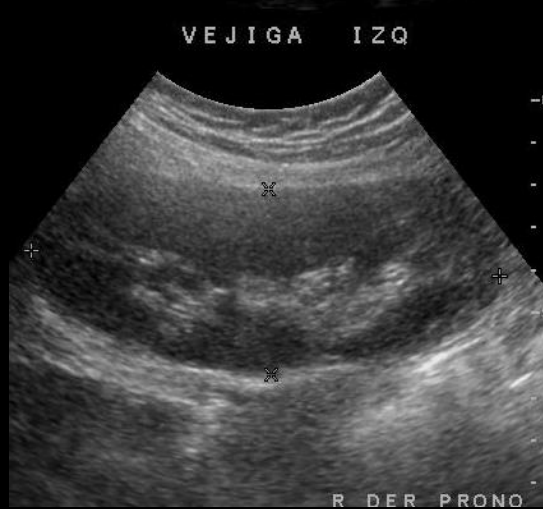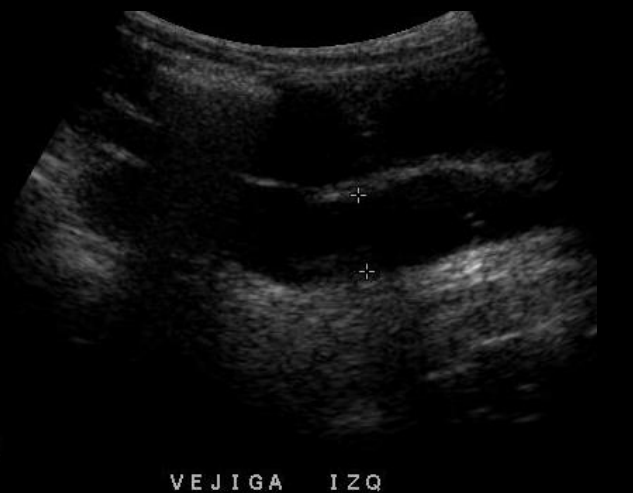1

1

1

1

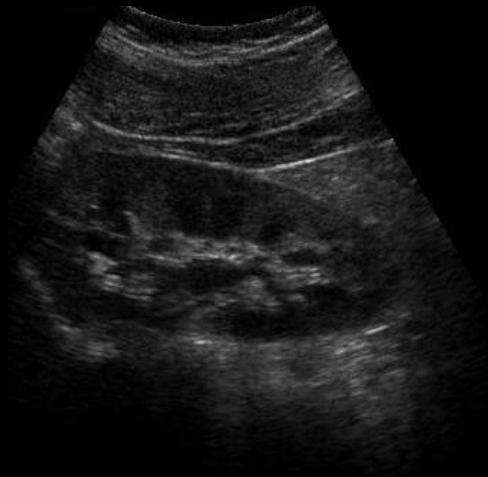
1



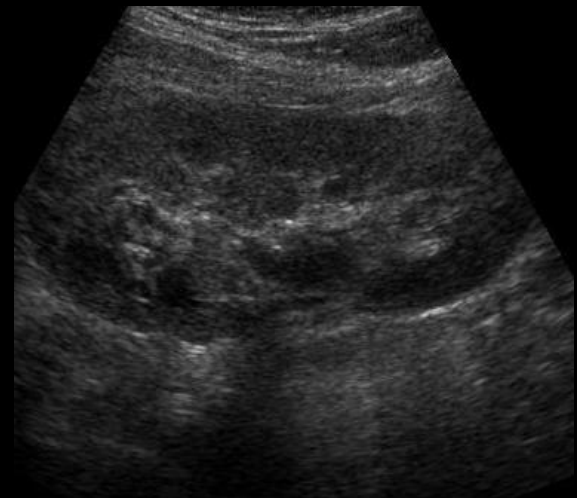
# Ureterocele

- Dilatación quística de la inserción submucosa del uréter
- Simple: normotopico – no obstructivo
- Ectópico – obstructivo: asociado a doble sistema

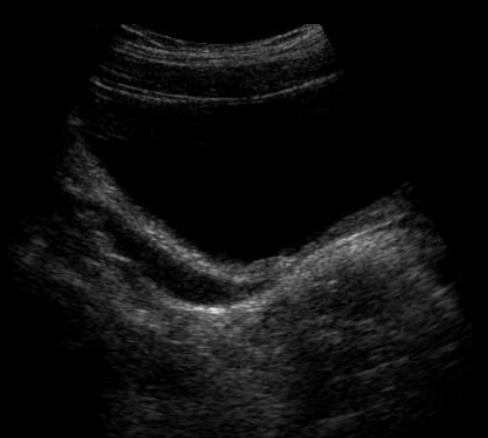# Ureterocele simple



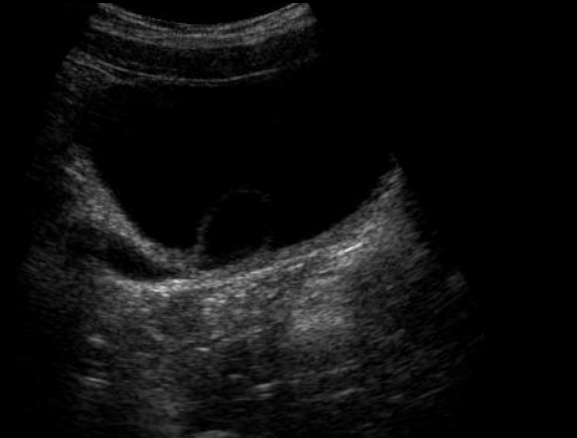R DER



R IZQ



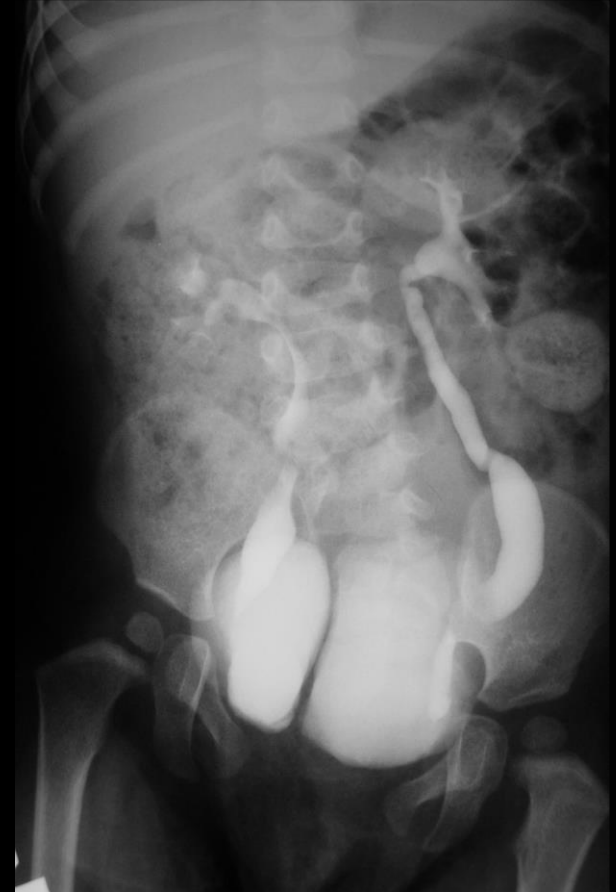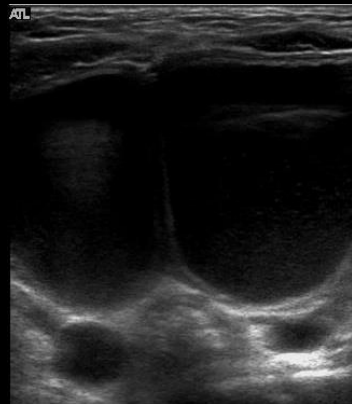
URETER IZQ



URETER IZQ

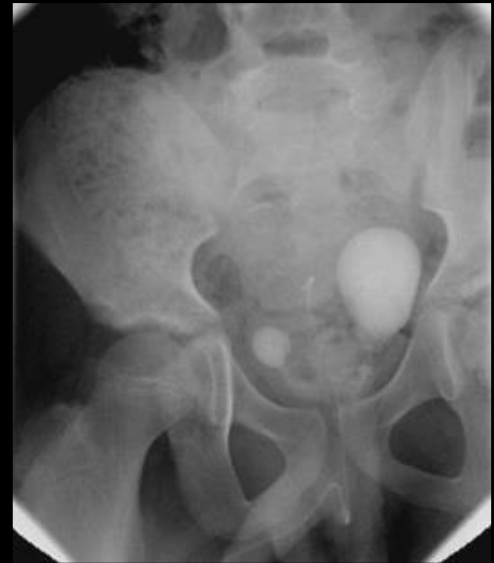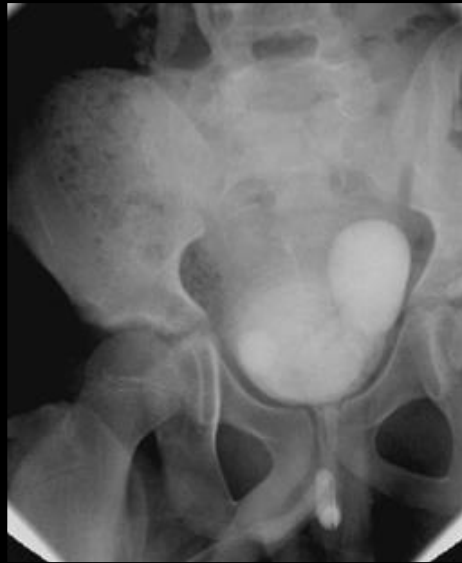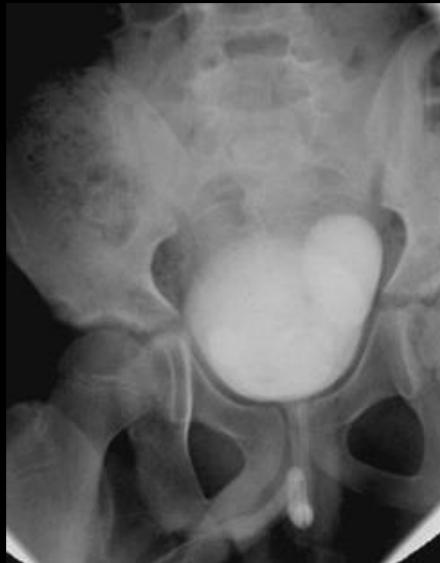# Anomalías de la vejiga

- Agenesia vesical
- Duplicación vesical
- Divertículos vesicales



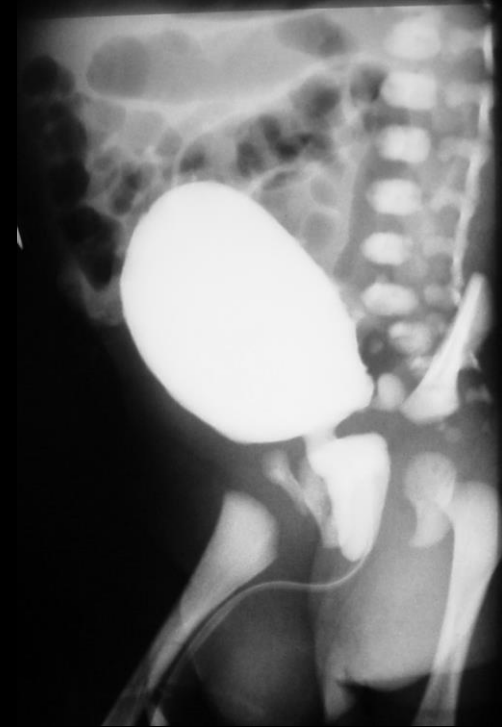


# Divertículo vesical

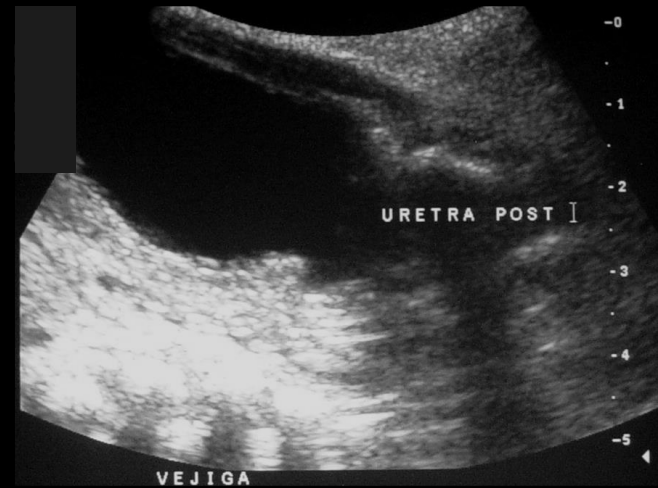
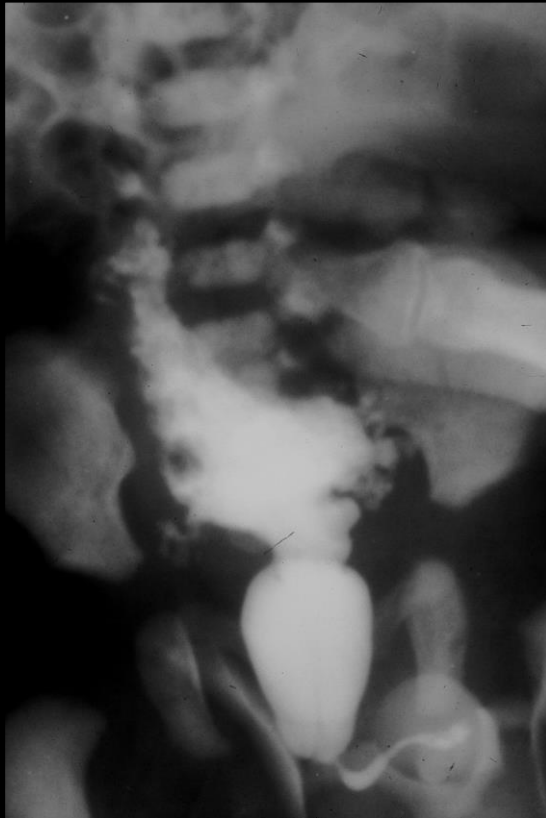


# Anomalías de la uretra

- Valvas de uretra posterior
  - Solo en varones
  - 1:10.000 nacidos vivos
  - Fusión de los pliegues mucosos coliculares (restos de los conductos mesonéfricos)
  - Mal pronóstico
    - 30% IRC



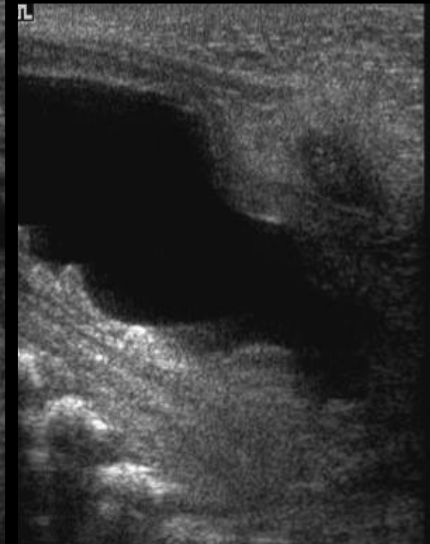
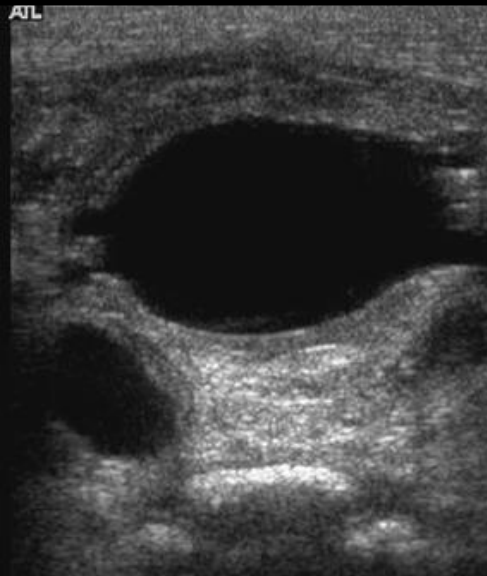
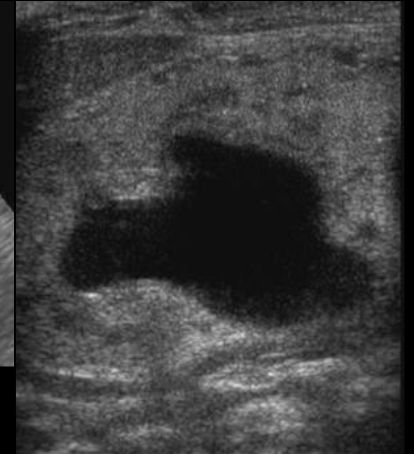
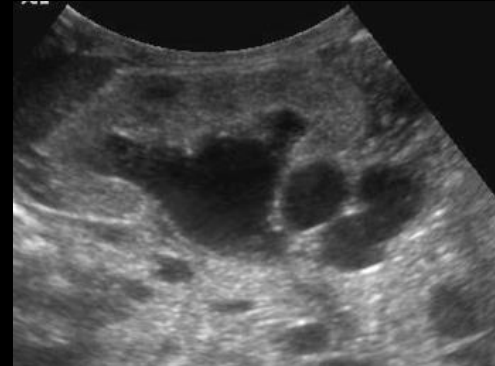
# Valvas de uretra posterior



# Valvas de uretra posterior

Hallazgos US:

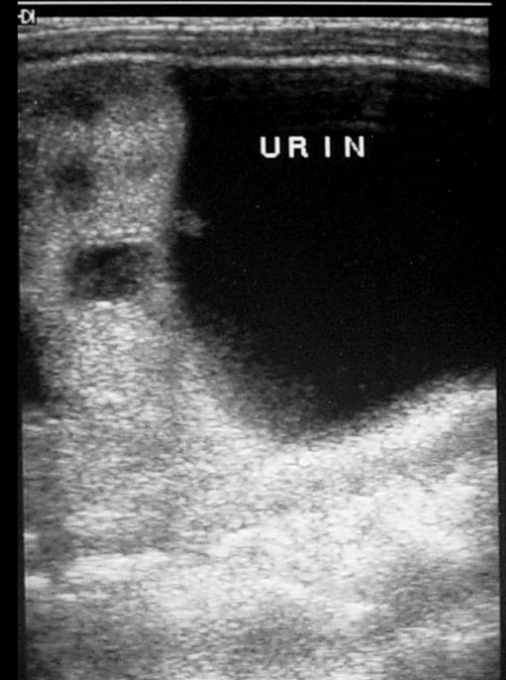
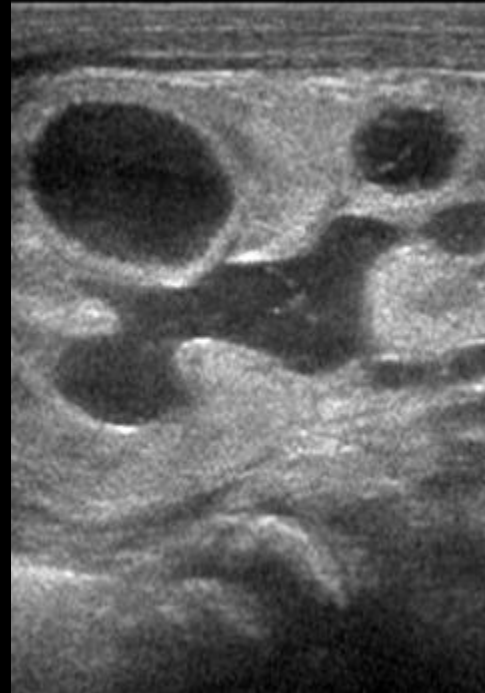
- Hidroureteronefrosis
- Vejiga de lucha
- Dilatación de la uretra posterior



# Valvas de uretra posterior

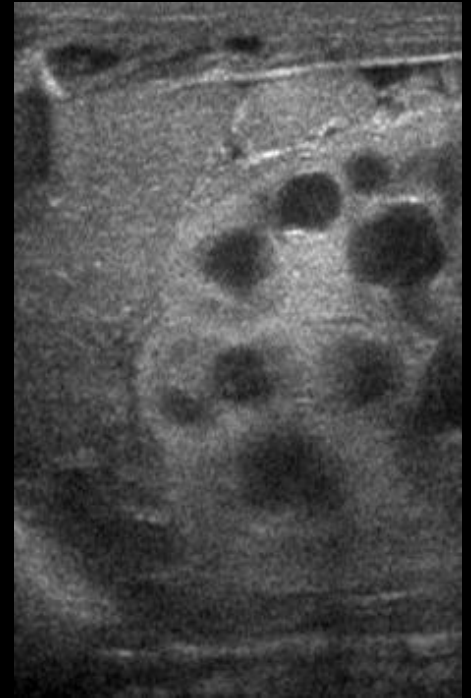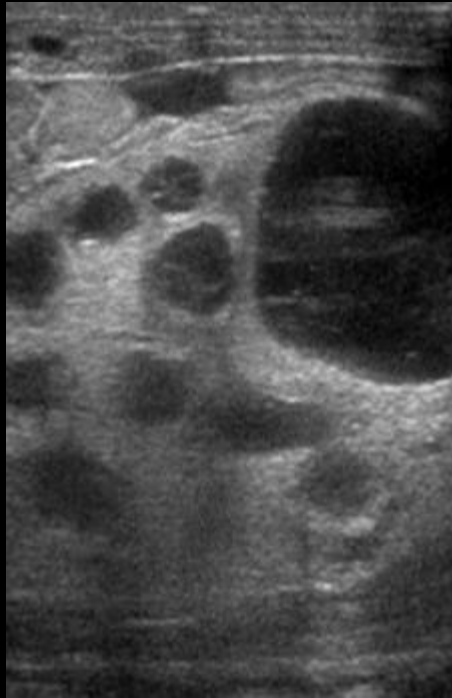
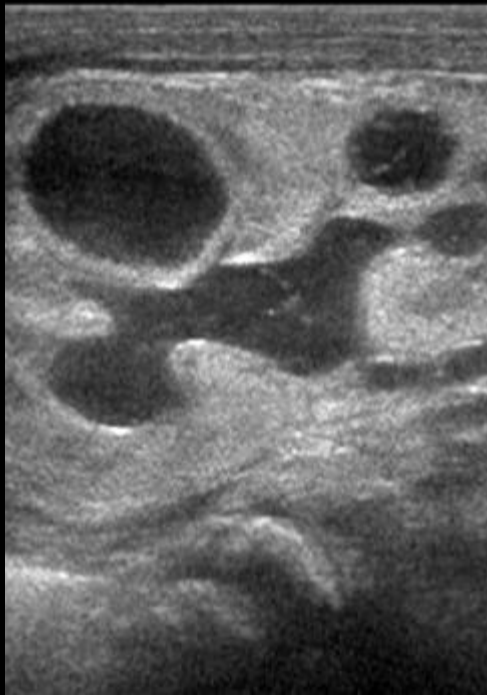
## Complicaciones

- Displasia renal
- Ascitis urinaria /urinoma



# Valvas de uretra posterior

## Displasia Renal Quística

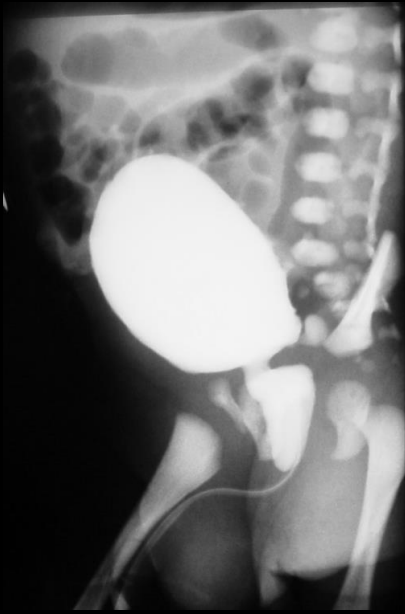


# Anomalías de la uretra

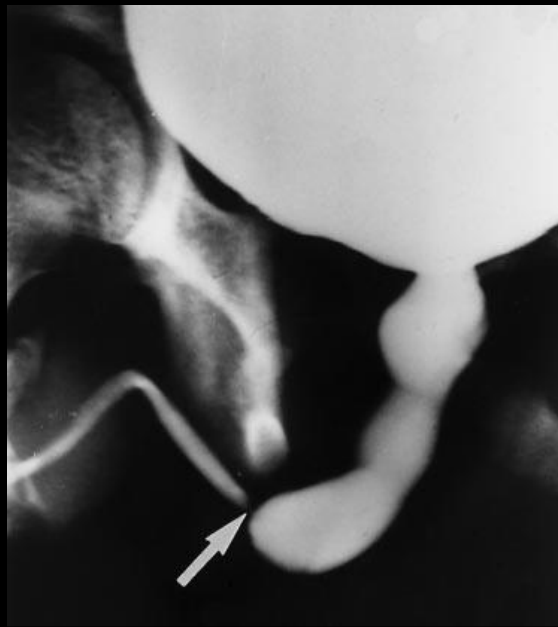
- Divertículo uretral anterior
  - Raro pero es la segunda causa de obstrucción uretral congénita en niños
  - SACULAR: protrusión localizada
  - DIFUSA o megauretra
- Valvas de uretra anterior
  - Poco frecuente
  - Localización : 40% uretra bulbar, 30% unión peneescrotal, 30 % uretra pendular

# Uretrocistografía miccional

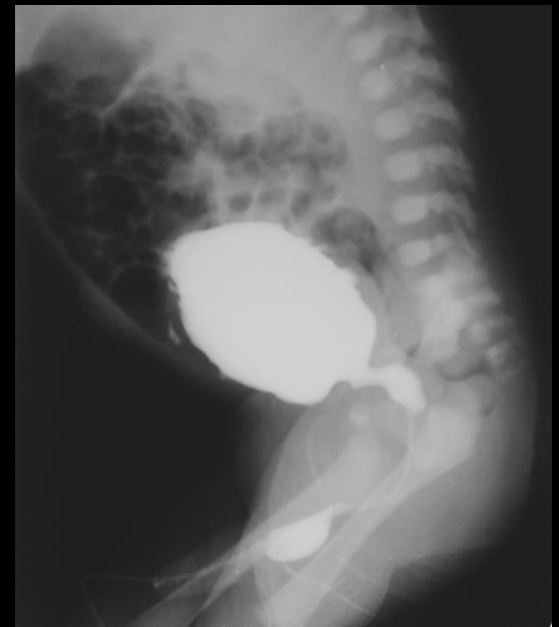## Anomalías de la uretra



Valvas de uretra posterior



Valvas de uretra anterior



Divertículo uretra anterior



# ULTRASONIDO - URETROCISTOGRAFIA

# ¿ALGO NUEVO?

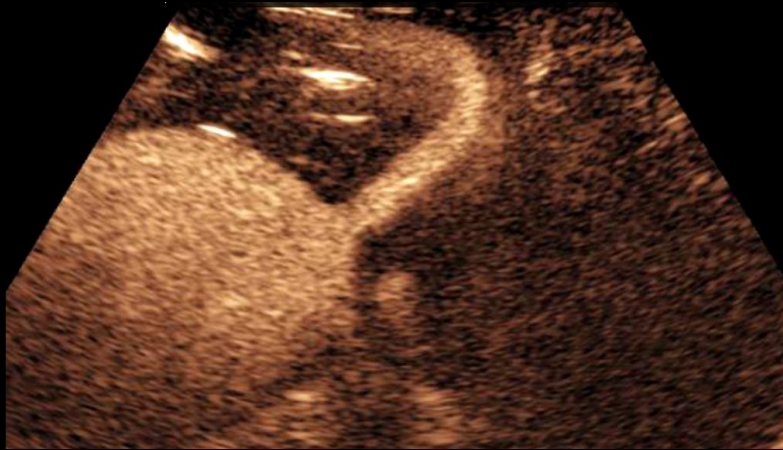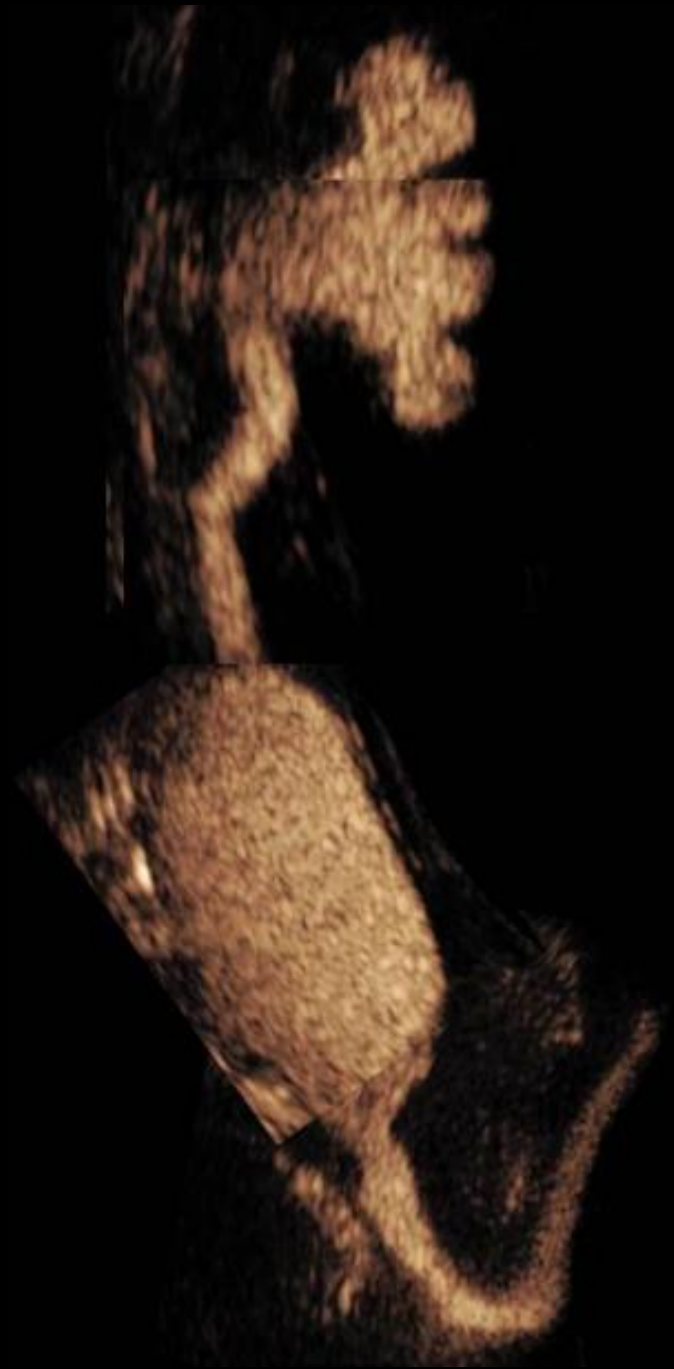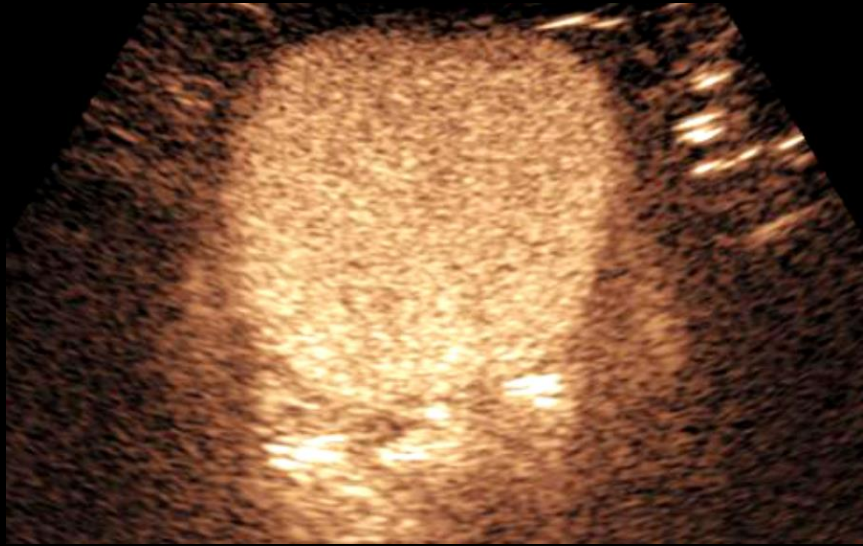- Ecografía con medio de contraste
- Uro resonancia
- ¿UROTAC?

# Ecografía con medio de contraste

- Sensibilidad diagnóstica igual o superior a Uretrocistografía
- Útil Patología morfo-funcional
- Alto margen de seguridad
- No irradia
- No hay documentados RAMS

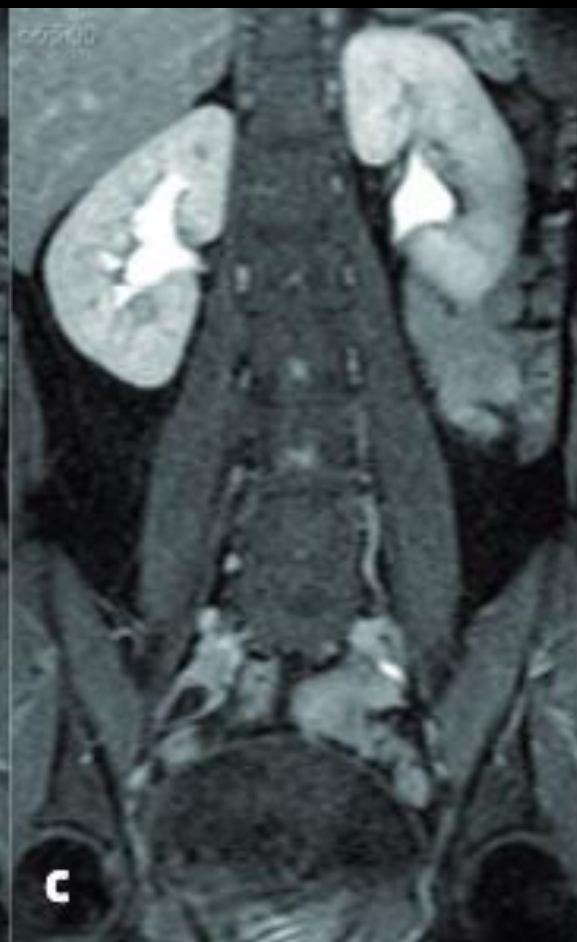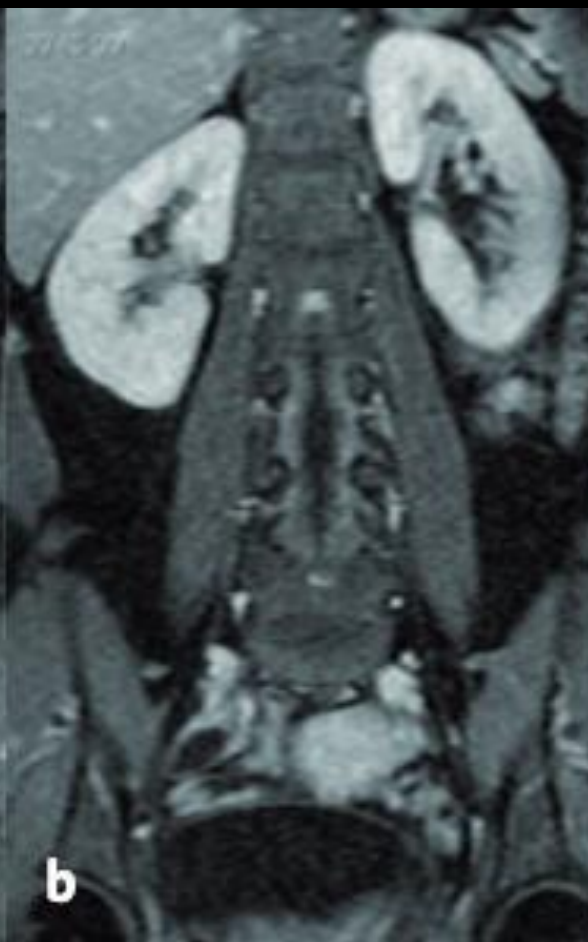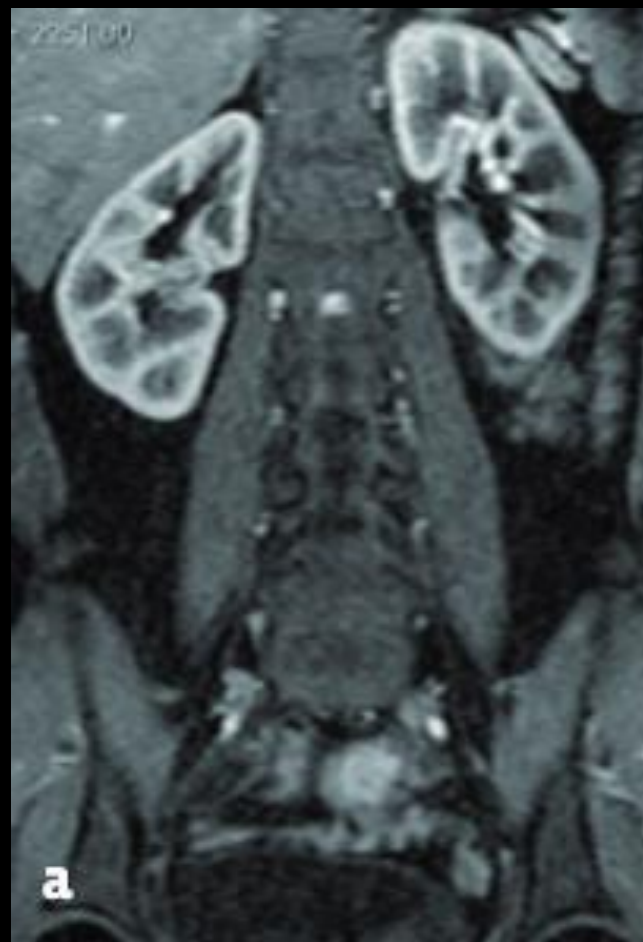# Ecografía con medio de contraste

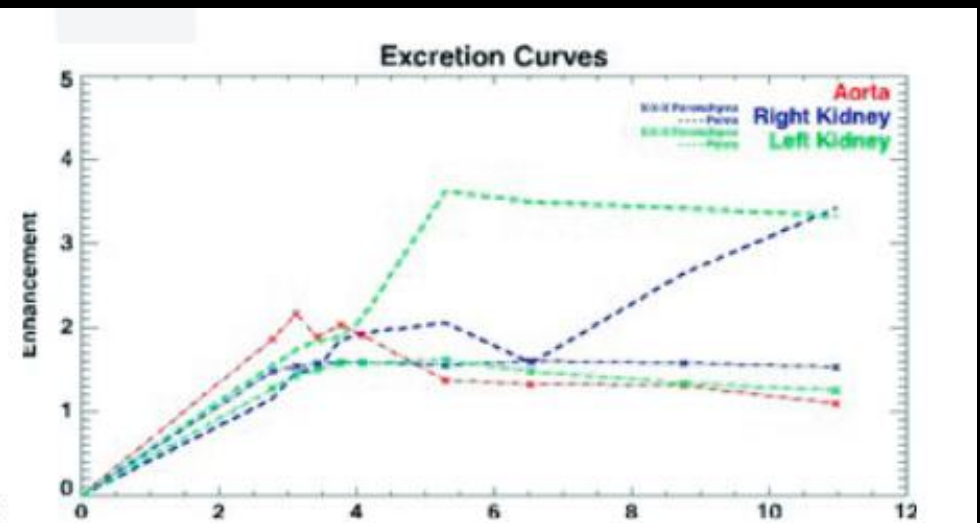
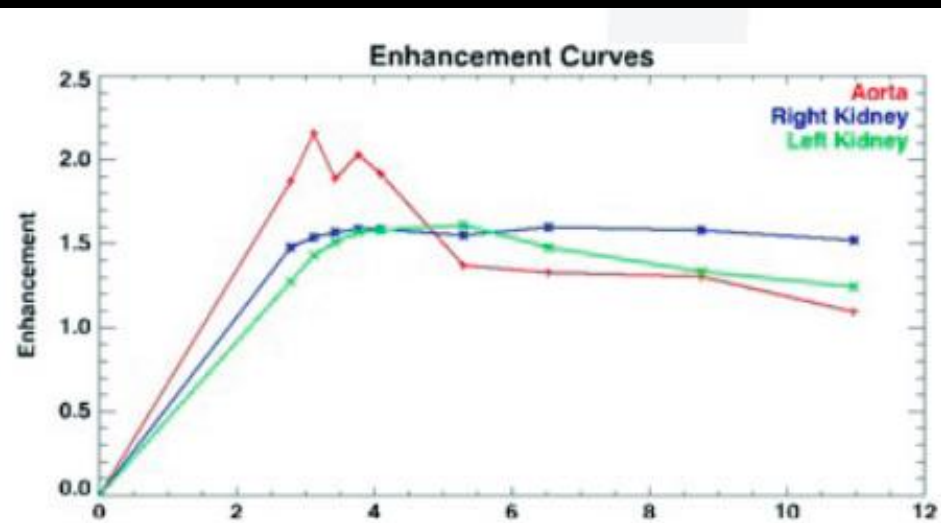
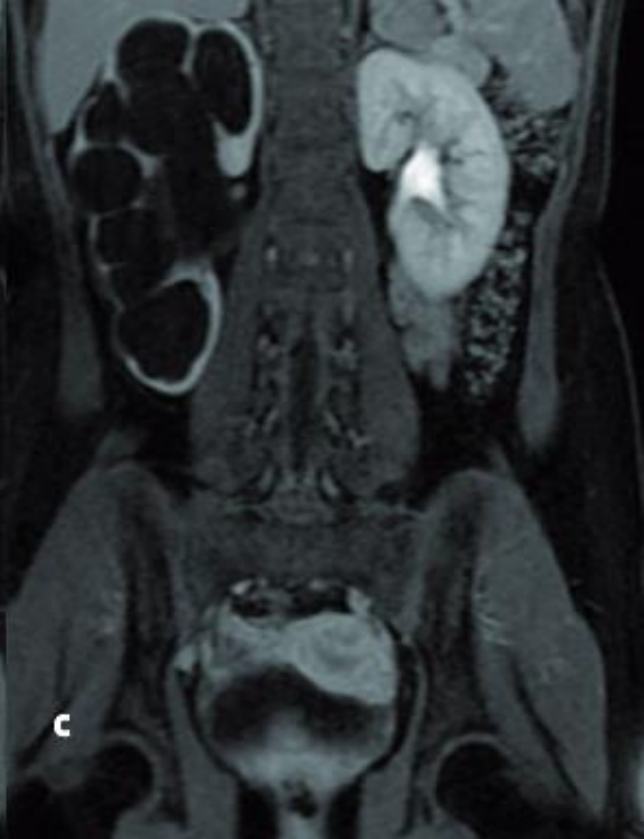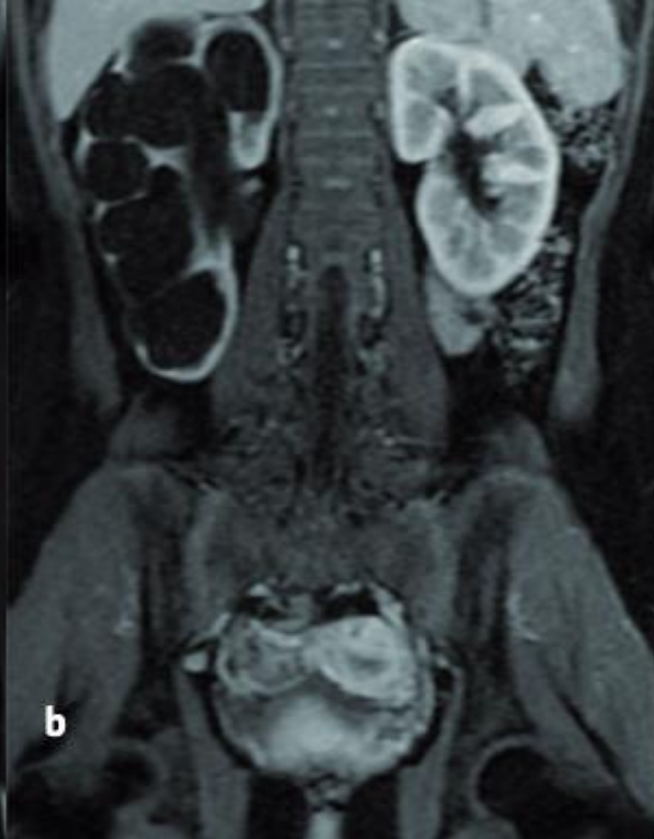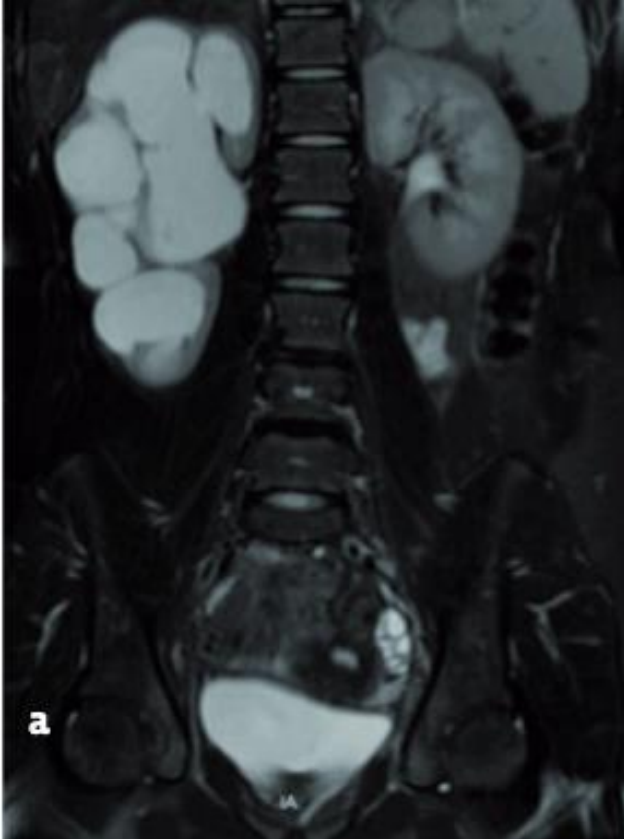
- Alto costo
- Operador dependiente
- No permite visualización simultánea
- No aprobado en Chile



# Uro TC – Uro Resonancia

- Dosis de radicación alta (uro TC)
- Uro RM : Información anatómica y funcional
- Riñones, uréteres, vejiga, tejidos circundantes,







# Uro Resonancia : Indicaciones

- Uréter ectópico asociado a polo superior atrófico.
- Riñones ectópicos displásicos.
- Anatomía de malformaciones complejas, como la ectopia renal cruzada o riñones en herradura.

# Conclusiones

- Las anomalías renales en pediatría son frecuentes.
- El US sigue siendo el mas importante para el estudio funcional
- Medicina nuclear - uretrocistografia
- URO RM -TC
- Contraste ecografico

An aerial photograph of the Hospital Base Valdivia, showing a large complex of multi-story buildings with flat roofs, surrounded by parking lots filled with cars. The hospital is situated in a densely populated urban area with many residential houses. In the background, a wide river or bay is visible, and further back, a bridge spans across it. The overall scene is captured in a high-angle, wide-area perspective.

Hospital Base Valdivia

Gracias

[andresretamal@gmail.com](mailto:andresretamal@gmail.com)

